ISSN: 0213-8573
Revisiones en Cáncer
Copyright © 2024 Arán Ediciones, s. l.

Carcinomas de ovario: características clínico-patológicas y moleculares

Ovarian carcinomas: clinico-pathological and molecular characteristics

Jaime Prat[1], Emanuela D'Angelo[2], Íñigo Espinosa[3]

[1]Departamento de Anatomía Patológica. Facultad de Medicina. Universitat Autònoma de Barcelona. Barcelona, España. [2]Servicio de Patología. Università degli Studi "G. d'Annunzio" Chieti-Pescara. Chieti. Pescara, Italia. [3]Servicio de Patología. Hospital de la Santa Creu i Sant Pau. Universitat Autònoma de Barcelona. Barcelona, España

Palabras clave:
Ovario. Carcinoma seroso de alto grado. Carcinoma endometrioide. Carcinoma de células claras. Carcinoma mucinoso. Carcinoma seroso de bajo grado. Estadificación FIGO 2014.

Resumen

Según el tipo celular y las alteraciones genéticas se distinguen cinco tipos principales de carcinoma de ovario que, en conjunto, representan más del 95 % del total. Por orden de frecuencia son: a) carcinomas serosos de alto grado (70 %); b) carcinomas endometrioides (10 %); c) carcinomas de células claras (10 %); d) carcinomas mucinosos (3-4 %); y e) carcinomas serosos de bajo grado (< 5 %). Se trata de 5 enfermedades distintas que difieren notablemente en cuanto al pronóstico y tratamiento. En esta revisión se destacan los recientes avances en patología y genética molecular que, no solo han permitido conocer mejor la patogenia de estos cánceres, sino también han contribuido a mejorar notablemente el tratamiento de las pacientes.

Keywords:
Ovary. High-grade serous carcinoma. Endometrioid carcinoma. Clear cell carcinoma. Mucinous carcinoma. Low-grade serous carcinoma. 2014 FIGO staging system.

Abstract

Based on histopathology and molecular genetics, ovarian epithelial cancer consists of mainly five separate diseases: a) high-grade serous (70 %); b) endometrioid (10 %); c) clear cell (10 %); d) mucinous (3-4 %); and e) low-grade serous (< 5 %) carcinomas. These tumors, which account for over 95 % of cases, represent 5 distinct diseases with different prognosis and treatments. This review summarizes recent advances in the molecular pathology which have greatly improved our understanding of the biology of ovarian carcinomas and are also relevant to patient management.

Conflicto de intereses: los autores declaran no tener conflictos de interés.

Inteligencia artificial: los autores declaran no haber usado inteligencia artificial (IA) ni ninguna herramienta que use IA para la redacción del artículo.

Prat J, D'Angelo E, Espinosa Í. Carcinomas de ovario: características clínico-patológicas y moleculares. Rev Cáncer 2024;38(4):135-148

DOI: 10.20960/revcancer.00082

Correspondencia:
Jaime Prat. Departamento de Anatomía Patológica. Facultad de Medicina. Universitat Autònoma de Barcelona. Edifici M. Avda. de Can Domènech. 08193 Bellaterra. Barcelona, España
e-mail: jpratdl@gmail.com

©Copyright 2024 Arán Ediciones S.L. Este es un artículo Open Access bajo la licencia CC BY-NC-SA (http://creativecommons.org/licenses/by-nc-sa/4.0/).

INTRODUCCIÓN

El carcinoma de ovario es el undécimo cáncer femenino más común en los Estados Unidos. En 2024 habrá aproximadamente 19 680 nuevos casos que darán lugar a 12 740 muertes. Se ha estimado que 1 de cada 70 mujeres (1,4 %) desarrollará carcinoma de ovario en algún momento de su vida (1,2). Aproximadamente el 80 % de los tumores se presenta en estadio avanzado (III), recidiva después de la cirugía y de la quimioterapia y causa la muerte de la mayoría de las pacientes. Se trata del cáncer ginecológico de peor pronóstico y el diagnóstico precoz es prácticamente inexistente (3).

Los carcinomas ováricos son heterogéneos y se clasifican según el tipo celular en: serosos, mucinosos, endometrioides, de células claras, transicionales y de células escamosas (4,5).

Sorprende que en el ovario normal no se encuentren contrapartidas benignas de las células epiteliales de los carcinomas de este órgano. Hasta hace poco se pensaba que las células tumorales procedían exclusivamente del epitelio de la superficie del ovario (mesotelio) y de las inclusiones quísticas de dicho epitelio mediante un proceso de "neometaplasia" mulleriana. El hallazgo de células madre embrionarias y capaces de diferenciarse en células epiteliales mullerianas en las inclusiones quísticas que resultan de las invaginaciones mesoteliales, apoya el origen mesotelial de los carcinomas (6) (Fig. 1); sin embargo, hay evidencia de que un pequeño número de cánceres aparentemente ováricos se originan en realidad en otros órganos pélvicos y afectan al ovario secundariamente. Por ejemplo, se ha visto que algunos casos de carcinoma seroso de alto grado, especialmente en pacientes con mutaciones del gen *BRCA*, se pueden originar a partir de lesiones epiteliales precursoras en el extremo distal de las fimbrias tubáricas (6-12) (Fig. 1). Por otra parte, existen pruebas de que los carcinomas endometrioides y de células claras, muy semejantes a los del cuerpo uterino, se originan en el ovario a partir de endometriosis (13,14).

Los carcinomas representan más del 90 % de los cánceres ováricos. Aunque el cáncer de ovario se ha considerado tradicionalmente una entidad nosológica única, recientemente se ha visto que no se trata de una enfermedad homogénea sino más bien de un grupo de enfermedades cada una de ellas con sustrato morfológico y comportamiento biológico distintos. La inmunohistoquímica y el análisis genético molecular han demostrado al menos cinco tipos de carcinoma de ovario que por orden de frecuencia son: a) carcinoma seroso de alto grado (70 %); b) carcinoma endometrioide (10 %); c) carcinoma de células claras (10 %); d) carcinoma mucinoso (3-4 %); y e) carcinoma seroso de bajo grado (< 5 %) (15-17) (Tabla I) (Fig. 2). Estos tumores representan el 98 % de los carcinomas de ovario, se pueden diagnosticar de forma reproducible mediante microscopía convencional y son esencialmente cinco enfermedades distintas que difieren notablemente en cuanto a epidemiologia, factores genéticos de riesgo, lesiones precursoras, vías de propagación, alteraciones moleculares durante la carcinogénesis, respuesta a la quimioterapia y pronóstico.

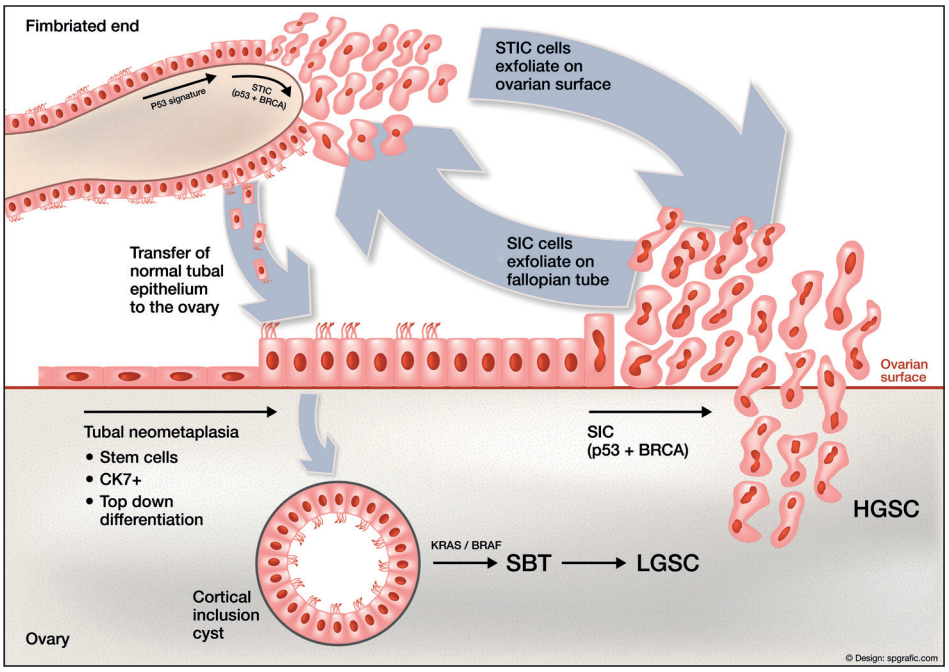

Fig. 1. Origen de los carcinomas serosos de alto y bajo grado (17). HGSC: carcinoma seroso de alto grado; LGSC: carcinoma seroso de bajo grado; SBT: tumor seroso borderline; *STIC: carcinoma seroso tubárico intraepitelial; SIC: carcinoma seroso intraepitelial.*

Tabla I. Tipos principales de carcinoma de ovario

	Seroso de alto grado	Seroso de bajo grado	Mucinoso	Endometrioide	De células claras
Estadio en el momento del diagnóstico	Avanzado (III)	Temprano o avanzado	Temprano (I)	Temprano (I)	Temprano (I o II)
Tejido de origen / lesión precursora	Metaplasia en inclusiones epiteliales del epitelio de superficie (mesotelio) Trompa de Falopio Carcinoma intraepitelial	Tumor seroso *borderline*	Progresión de adenoma-borderline-carcinoma; teratoma	Endometriosis, adenofibroma	Endometriosis, adenofibroma
Riesgo genético	*BRCA1/2*	?	?	HNPCC	?
Alteraciones genéticas significativas	Vías p53 y pRb	*B-RAF o K-RAS*	*K-RAS*	*PTEN*, β-catenina, *ARID1A* *PIK3CA*	*HNF-1β* *ARID1A* *PIK3CA*
				K-RAS	
				Inestabilidad de microsatélites	
Proliferación	Alta	Baja	Intermedia	Baja	Baja
Respuesta inicial a la quimioterapia	80 %	26-28 %	15 %	?	15 %
Pronóstico	Desfavorable	Favorable	Favorable	Favorable	Intermedio

En esta revisión se presentan los avances recientes en genética molecular que han contribuido a conocer mejor la biopatología del cáncer epitelial de ovario y a ampliar el número de opciones terapéuticas.

CARCINOMA SEROSO DE ALTO GRADO

Los carcinomas serosos de alto grado son los cánceres ováricos más frecuentes. En aproximadamente el 80 % de los casos las pacientes se presentan con enfermedad en estadio avanzado. Microscópicamente, los carcinomas serosos de alto grado son más heterogéneos de lo que se pensaba. El tipo clásico muestra un crecimiento papilar y sólido con luces glandulares en forma de hendiduras. Las células tumorales son de tamaño intermedio, salvo algunas células mononucleares gigantes que aparecen dispersas y muestran una gran variabilidad en el tamaño nuclear (Fig. 2A). En raras ocasiones los carcinomas serosos de alto grado están constituidos por masas celulares compactas y recuerdan a los carcinomas endometrioides o a los de células transicionales. Estos tumores se clasifican actualmente como la variante SET (sólida, pseudoendometrioide y transicional) del carcinoma seroso de alto grado (18-21). En comparación con el tipo habitual de carcinoma seroso de alto grado, los tumores de tipo SET muestran una mayor cantidad de linfocitos intratumorales y un índice mitótico más alto.

El estadio FIGO (Tabla II) es, sin duda, el factor pronóstico más importante en el cáncer de ovario (22). La mayoría de los cánceres de ovario son carcinomas serosos de alto grado que se presentan en estadio IIIC en el 84 % de los casos (23). Estos tumores característicamente se diseminan a lo largo de las superficies peritoneales que afectan tanto al peritoneo pélvico como al abdominal. Menos del 10 % de los carcinomas de ovario que se extienden más allá de la pelvis, afectan exclusivamente los ganglios linfáticos retroperitoneales. Varios estudios han confirmado que estos casos tienen mejor pronóstico que los tumores que invaden el peritoneo abdominal (24,25). En la versión más reciente de la estadificación FIGO del cáncer de ovario, trompas de Falopio y peritoneo (18), los carcinomas en estadio III con metástasis a los ganglios linfáticos retroperitoneales, pero sin diseminación intraperitoneal se asignan al estadio IIIA1. Las metástasis linfáticas retroperitoneales tienen que confirmarse mediante biopsia o punción-aspiración.

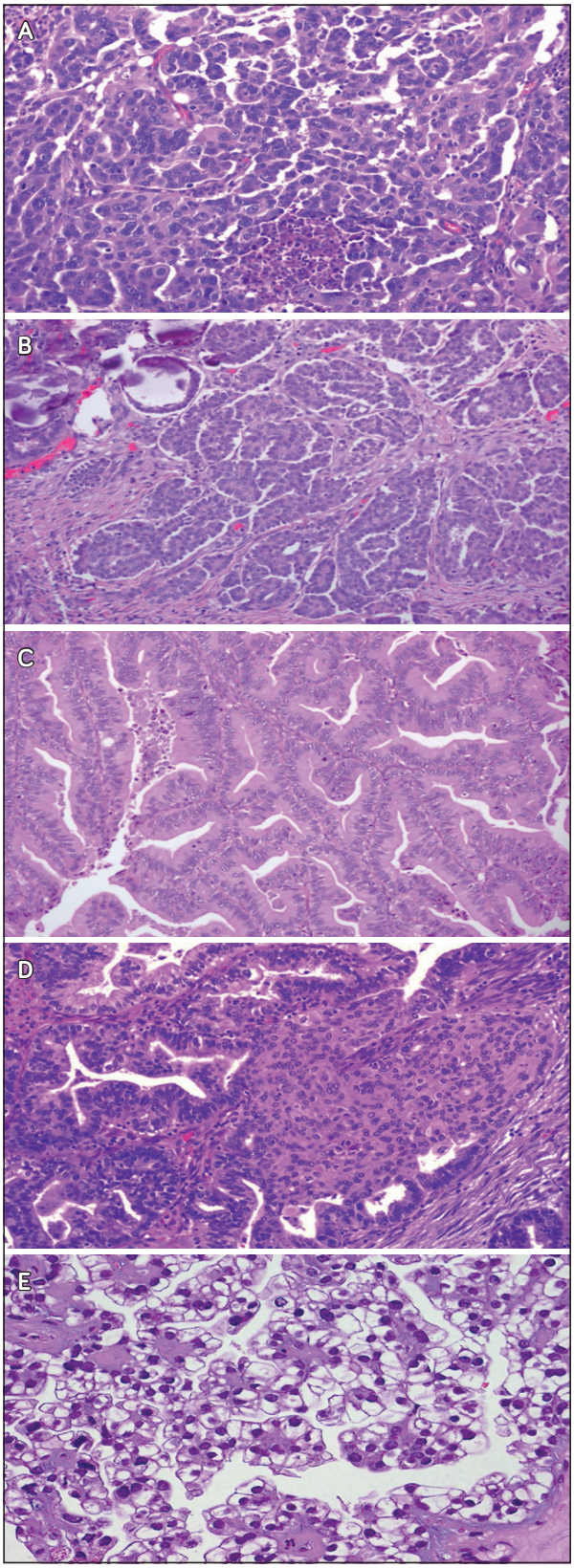

Fig. 2. Imágenes microscópicas representativas de los cinco tipos principales de carcinoma de ovario que, en conjunto representan el 98 % de los casos (17): A. Carcinoma seroso de alto grado. B. Carcinoma seroso de bajo grado. C. Carcinoma mucinoso. D. Carcinoma endometrioide. E. Carcinoma de células claras.

El proyecto *The Cancer Genome Atlas* (TCGA) ha identificado mutaciones de *TP53* en casi todos los carcinomas serosos de alto grado (96 %) (26). Además se encontró que los genes *BRCA1* y *BRCA2* estaban mutados en el 22 % de los tumores tras combinar las mutaciones somáticas y germinales. Aparte de las mutaciones de *TP53,* otras mutaciones somáticas son raras (26).

Las mujeres con mutaciones germinales de *BRCA1* o *BRCA2* tienen un riesgo de desarrollar cáncer de ovario, principalmente carcinoma seroso de alto grado, del 30 % al 70 % a lo largo de su vida (27). Además de las mutaciones germinales, la inactivación de la vía BRCA puede deberse a mutación somática en *BRCA1* o *BRCA2* (28), o hipermetilación del promotor de *BRCA1* (29). La recombinación homóloga defectuosa (HRD) resultante de la inactivación genética o epigenética de los genes de reparación de roturas de la doble cadena del ADN (*double strand breaks* o DSB), tales como BRCA1/2, ocurre en aproximadamente el 50 % de los carcinomas serosos de alto grado (26). Esta frecuencia elevada de alteraciones genéticas y/o epigenéticas en los genes de reparación del ADN puede explicar la gran prevalencia de alteraciones del número de copias somáticas (SCNA) (30) en los carcinomas serosos de alto grado.

El modelo descrito por Bowtell (31) propone la siguiente secuencia de acontecimientos primarios: la pérdida temprana de *TP53*, seguida de la inactivación de *BRCA*, impediría la reparación de las roturas de la doble cadena del ADN debido a una insuficiente recombinación homóloga, lo que desencadenaría inestabilidad cromosómica (caos genético) y cambios generalizados en el número de copias. A continuación, los acontecimientos secundarios y terciarios causarían cambios generalizados en la expresión de los genes seguidos de mutaciones para facilitar la progresión tumoral.

El descubrimiento de carcinoma tubárico seroso intraepitelial (STIC) en las piezas de salpingooforectomía profiláctica procedentes de mujeres con mutaciones *BRCA* conocidas o con historia familiar de cáncer de ovario, dio lugar a una extensa investigación sobre el papel de las trompas de Falopio en la carcinogénesis serosa pélvica (7-12). Para procesar las muestras de salpingooforectomía profiláctica, se propuso el protocolo SEE-FIM (*Sectioning and Extensively Examining the Fimbriated End*) (10).

El carcinoma tubárico seroso intraepitelial (STIC) no es una lesión precursora, sino un carcinoma completamente desarrollado —aunque limitado al epitelio— que puede desprender células tumorales y producir metástasis. Por tanto, cabría esperar que en las trompas de Falopio ocurriesen lesiones precursoras del STIC; y, de hecho, se han descrito lesiones tubáricas serosas intraepiteliales o le-

Tabla II. Clinical staging of cancer of the ovary, Fallopian tube and peritoneum[a]

I	**Tumor confined to ovaries or fallopian tube(s)**
IA–	Tumor limited to one ovary (capsule intact) or fallopian tube, no tumor on ovarian or fallopian tube surface. No malignant cells in the ascites or peritoneal washings
IB–	Tumor limited to both ovaries (capsules intact) or fallopian tubes. No tumor on ovarian or fallopian tube surface. No malignant cells in the ascites or peritoneal washings
IC–	Tumor limited to one or both ovaries or fallopian tubes, with any of the following: IC1– Surgical spill intraoperatively IC2– Capsule ruptured before surgery or tumor on ovarian or fallopian tube surface IC3– Malignant cells in the ascites or peritoneal washings
II	**Tumor involves one or both ovaries or fallopian tubes with pelvic extension (below pelvic brim)**
IIA–	Extension and/or implants on the uterus and/or fallopian tubes/and/or ovaries
IIB–	Extension to other pelvic intraperitoneal tissues
III	**Tumor involves one or both ovaries, fallopian tubes, or primary peritoneal cancer, with microscopically confirmed spread to the peritoneum outside the pelvis or metastasis to the retroperitoneal lymph nodes**
IIIA–	Metastasis to the retroperitoneal lymph nodes with or without microscopic peritoneal involvement beyond the pelvis: IIIA1– Positive retroperitoneal lymph nodes only. Microscopically proven: IIIA1 (i)– Metastasis ≤ 10 mm in greatest dimension IIIA1 (ii)– Metastasis > 10 mm in greatest dimension IIIA2– Microscopic extrapelvic (above pelvic brim) peritoneal involvement with or without positive peritoneal lymph nodes
IIIB–	Macroscopic peritoneal metastasis beyond the pelvic brim 2 cm or less in greatest dimension, with or without metastasis to the retroperitoneal lymph nodes
IIIC–	Macroscopic peritoneal metastasis beyond the pelvis more than 2 cm in greatest dimension, with or without metastasis to the retroperitoneal lymph nodes[b]
IV	**Distant metastasis excluding peritoneal metastases**
IVA–	Pleural effusion with positive cytology
IVB[c]–	Metastases to extra-abdominal organs (including inguinal lymph nodes and lymph nodes outside the abdominal cavity

[a]The Primary site should be designated as ovary (OV), fallopian tube (FT), peritoneum (P), or cannot be assessed ("undesignated") (FIGO 2015; REF).
[b]Includes extension of tumor to capsule of liver and spleen without parenchymal involvement of either organ. [c]Parenchymal metastases are stage IVB.

siones tubáricas intraepiteliales en "transición" (32). Inicialmente se describieron pequeñas hileras de células epiteliales tubáricas citológicamente normales, pero intensamente reactivas para p53 (8). Estos grupos se encontraban sobre todo en la porción distal de la trompa y se designaron "firma p53". Las "firmas p53" representan probablemente expansiones clonales precoces que son insuficientes para la proliferación neoplásica (31) y, curiosamente, se encuentran con igual frecuencia en mujeres con o sin mutaciones *BRCA1* o *BRCA2* (10-38 % y 17-33 %, respectivamente) (8). La mutación de *TP53* es un evento temprano en la génesis del carcinoma seroso de alto grado que ocurriría en los focos de "firma p53" y daría lugar a carcinoma seroso intraepitelial en la región más distal de la trompa. La mutación del gen *BRCA1* también ocurre pronto en el desarrollo del carcinoma seroso intraepitelial, pero después de la mutación del gen *TP53* (31).

A raíz del gran número de publicaciones sobre STIC que aparecieron hace una década (8-12,33-43), surgió la idea de que "todos" los carcinomas serosos de alto grado se originaban en las trompas de Falopio. Sin embargo, en nuestra experiencia y en la de otros investigadores, el STIC no se encuentra en la mayoría de los carcinomas serosos de alto grado, tanto en mujeres con o sin mutaciones de *BRCA* (44,45). De hecho, uno de los grupos de investigación que más ha apoyado el origen tubárico del carcinoma seroso de alto grado, ha pasado de afirmar

en 2007 que prácticamente todos los carcinomas serosos de alto grado tienen STIC (9), a admitir en 2015 que solo se encuentra en el 40 % (33) e incluso a reducir la incidencia al 17 % en 2022 (46). Por otro lado, la presencia de una mutación *TP53* idéntica, tanto en el STIC tubárico como en el carcinoma seroso de alto grado coexistente en el ovario, no descarta que una lesión histológicamente semejante a STIC pueda ser en realidad una metástasis de carcinoma ovárico en lugar de un tumor primario de la trompa de Falopio. Además, en modelos experimentales de HGSC en ratones, se ha demostrado una progresión tumoral directa a partir de células precursoras en el ovario (47). Así mismo, investigaciones recientes en ratones y organoides han sugerido un origen dual del carcinoma seroso de alto grado, mediante el cual, tanto las células epiteliales de la superficie ovárica como las células de la trompa de Falopio con las alteraciones genéticas apropiadas, tienen la capacidad de iniciar el carcinoma seroso de alto grado (48,49). Por último, y más importante, ni la incidencia ni la mortalidad del cáncer de ovario han disminuido significativamente desde el año 2003, cuando comenzaron a realizarse sistemáticamente salpinguectomías bilaterales profilácticas en casos de cirugía ginecológica benigna (Fig. 3).

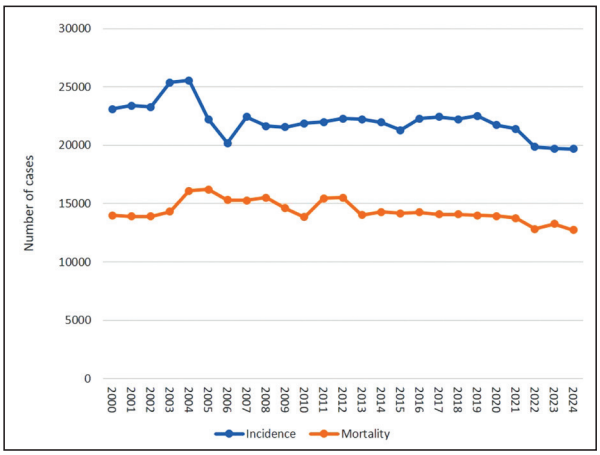

Fig. 3. *Incidencia y mortalidad del cáncer de ovario en los EE. UU.*

La patogénesis del carcinoma seroso de alto grado parece ser más compleja de lo que se ha pensado hasta ahora. Los carcinomas serosos de alto grado con morfología SET (sólido, pseudoendometrioide, transicional) (19) muestran STIC con menos frecuencia que los carcinomas serosos de alto grado con morfología clásica; además, los carcinomas serosos de alto grado con morfología SET se asocian con mutaciones de *BRCA*, las pacientes son más jóvenes y el pronóstico es mejor (9,44). Por tanto, parece que el carcinoma seroso de alto grado (*BRCA* mutado y *BRCA wild-type*) no es una enfermedad homogénea. Ciertas variables, como la edad, el tipo histológico (clásico *versus* SET), STIC +/- y el pronóstico diferente, permiten distinguir dos grupos de tumores (9): a) pacientes más jóvenes con mutación de *BRCA*, sin STIC y con pronóstico más favorable; y b) pacientes de mayor edad sin mutación de *BRCA*, con STIC y pronóstico desfavorable (9). Las 2 vías difieren en cuanto a la respuesta a la quimioterapia y a los inhibidores de PARP (polimerasa poli [ADP-ribosa]). Los tumores SET tienen mejor respuesta a la quimioterapia que los tumores clásicos.

En conclusión, incluso utilizando el protocolo SEE-FIM para el estudio microscópico detallado de las trompas de Falopio, la mayoría de carcinomas serosos de alto grado parece originarse sin la participación de las trompas de Falopio. No está claro si estos tumores se asocian a una siembra precoz en el ovario de células epiteliales secretoras de la fimbria tubárica o si el carcinoma es verdaderamente de origen ovárico (9). Para desarrollar nuevas estrategias de prevención se requiere un mejor entendimiento del origen del tumor.

El tratamiento convencional del cáncer de ovario consiste en cirugía citorreductora y quimioterapia basada en platino. Cuando es posible la resección macroscópica completa del tumor, la primera opción es la cirugía primaria citorreductora; y si no es posible la resección completa, se realiza quimioterapia neoadyuvante seguida de cirugía citorreductora de intervalo. Los inhibidores de la polimerasa poli (ADP-ribosa) (PARPi) representan una opción terapéutica en pacientes con recombinación homóloga defectuosa o con respuesta completa o parcial a la quimioterapia basada en platino (50). Cuando los inhibidores de PARP se administran a células deficientes en la recombinación homóloga (por ejemplo, células con mutación en *BRCA*), el efecto es la muerte celular por letalidad sintética (51) (Fig. 4). Los estudios recientes sugieren que es beneficioso agregar inhibidores del PARP como parte del tratamiento inicial, ya sea en combinación con el tratamiento quimioterápico o como tratamiento de mantenimiento (50,52,53). También se ha demostrado beneficio cuando se utilizan como monoterapia en el tratamiento neoadyuvante (The NOW trial; NTC03943173) (54). En casos de enfermedad recidivante, la sensibilidad al platino predice la respuesta a los inhibidores del PARP, que se pueden utilizar como terapia de mantenimiento de segunda línea o monoterapia en tratamientos posteriores (55,56).

CARCINOMA SEROSO DE BAJO GRADO

Los carcinomas serosos de bajo grado son poco frecuentes (menos del 5 % del total) (57). Suelen mostrar un componente seroso *borderline* (es decir, no invasivo) con o sin arquitectura “micropapilar” y, probablemente,

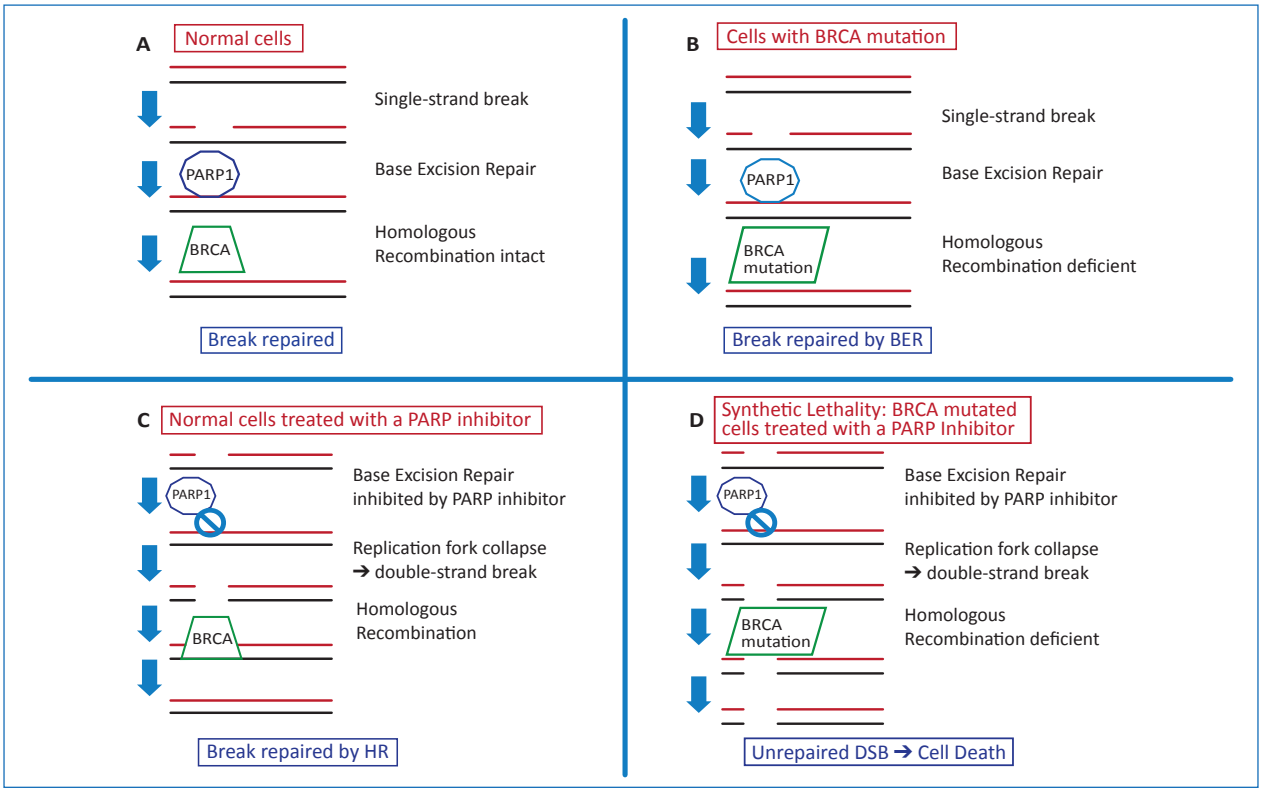

Fig. 4. *Muerte celular por letalidad sintética: inhibición de PARP en células con deficiencia en la recombinación homóloga* (homologous recombination, *HR) (51). A. En las células normales, los mecanismos de reparación, incluidos la reparación por escisión de bases* (base excision repair, *BER) y la recombinación homóloga, están intactos. Las roturas monocatenarias del ADN* (single-strand breaks, *SSBs) se reparan mediante el sistema BER, con la participación de PARP1. Las roturas de la doble cadena del ADN* (double-strand breaks, *DSBs) se raparan mediante el sistema de HR con la participación de BRCA1 y BRCA2. B. Células con mutaciones en BRCA1o BRCA2 tienen deficiencia en la HR. Los demás sistemas de reparación, como el sistema BER, son capaces de minimizar el número de lesiones con roturas de la doble cadena del ADN. C. Células normales tratadas con inhibidores del PARP muestran defecto del sistema BER. Por tanto, las roturas monocatenarias del ADN no se reparan y, durante la replicación, estas se transforman en roturas de doble cadena. La recombinación homóloga repara sin errores estas roturas de doble cadena del ADN. D. Cuando una célula con déficit en la recombinación homóloga (por ejemplo; célula con mutación de BRCA) es tratada con inhibidores del PARP, se produce muerte celular por letalidad sintética. La inhibición del sistema BER por los inhibidores del PARP produce numerosas roturas monocatenarias del ADN que se convierten en roturas de doble cadena. Estas roturas de doble cadena no pueden ser reparadas por el mecanismo de recombinación homóloga y, por tanto, se produce la muerte celular (PARP,* poly(ADPribose) polymerase).

representan progresión de los tumores serosos *borderline* (TSB). Sin embargo, la mayoría de los TSB mantienen sus características microscópicas en las recidivas y generalmente no progresan a carcinoma francamente invasivo (58,59). La transformación de un TSB en carcinoma seroso de bajo grado ocurre solo en el 6-7 % de las pacientes en etapas avanzadas de la enfermedad (60). Cuando se encuentra exclusivamente en el ovario, el carcinoma seroso de bajo grado se asocia a un pronóstico excelente; sin embargo, las pacientes con enfermedad en estadio avanzado tienen peor pronóstico. No obstante, el tumor suele seguir un curso relativamente indolente.

Histológicamente el tumor muestra pequeñas papilas de células tumorales con núcleos pequeños y uniformes separadas por estroma hialino que contiene cuerpos de psamoma (Fig. 2B). La uniformidad de los núcleos es el principal criterio para distinguir entre un carcinoma seroso de bajo grado y un carcinoma seroso de alto grado. Los carcinomas serosos de bajo grado rara vez progresan a carcinoma de alto grado.

Los carcinomas serosos de bajo grado tienen mutaciones *BRAF* y *KRAS* (30 % y 35 % respectivamente en un estudio clásico [61] y 5 % y 40 %, respectivamente en otro [62]). Las mutaciones de *ERBB2* son muy raras y ocurren en menos del 5 % de los casos (63). Puede haber mutaciones de *NRAS* en un pequeño número de casos (64). Los carcinomas serosos de bajo grado no tienen inestabilidad cromosómica ni presentan las anomalías genéticas complejas características del carcinoma seroso de alto grado. Tampoco se asocian con mutaciones de los genes *BRCA* en la línea germinal.

Para distinguir un tumor seroso *borderline* de un carcinoma seroso de bajo grado, la arquitectura "micropapilar" por sí misma no es suficiente para justificar el diagnóstico de carcinoma en ausencia de invasión del estroma. Cuando se encuentran focos invasivos que ocupan menos de 10 mm^2, el tumor se considera *borderline* con microinvasión, pero si existe un componente invasivo de mayor tamaño se clasifica de carcinoma seroso de bajo grado. Los implantes peritoneales invasivos asociados a tumores serosos *borderline* son lesiones histológicamente idénticas a los carcinomas serosos de bajo grado y solo se distinguen de ellos por el momento evolutivo de la enfermedad en que se desarrollan y por el volumen tumoral. Los implantes invasivos son lesiones precoces superficiales, de tamaño microscópico o macroscópico pequeño (≤ 1-2 cm), mientras que el carcinoma seroso de bajo grado suele ser de mayor tamaño (*bulky disease*) y se presenta frecuentemente como carcinomatosis peritoneal. Por tanto, mantener la terminología de implantes invasivos es importante para el manejo de las pacientes. Por ejemplo, los focos microscópicos de implantes invasivos asociados a tumores serosos *borderline* no se comportan de la misma manera que un carcinoma seroso de bajo grado con carcinomatosis peritoneal, aunque ambas enfermedades estén agrupadas en la misma categoría en la última clasificación de la OMS (5). Aunque el origen peritoneal de los implantes invasivos no puede excluirse por completo, es decir independientemente de los tumores serosos *borderline* ováricos, hemos encontrado las mismas mutaciones de los genes *BRAF* y *KRAS* e idénticas LOH en una serie de tumores serosos *borderline* y en los implantes peritoneales correspondientes. Nuestro hallazgo apoya el origen monoclonal de estos tumores y la naturaleza metastásica de los implantes (65).

Los carcinomas serosos de bajo grado son resistentes a la quimioterapia y la cirugía es fundamental en el tratamiento, incluso cuando la resección completa sea difícil de conseguir. Las pacientes con carcinoma seroso de bajo grado pueden beneficiarse también de un tratamiento hormonal. Los inhibidores de la aromatasa parecen ser más eficaces que el tamoxifeno (66). Varios estudios han evaluado la eficacia de las terapias génicas, específicamente los inhibidores de MEK (MEKi), dirigidos a alteraciones en las vías RAS o RAF. Los datos de los primeros ensayos clínicos han demostrado que el trametinib es bien tolerado y tiene eficacia en mujeres con carcinoma seroso de bajo grado recidivante (67).

CARCINOMA MUCINOSO

Si se excluyen las metástasis ováricas de los adenocarcinomas mucinosos, sobre todo los originados en el tracto gastrointestinal, solo el 3-4 % de los carcinomas de ovario son de tipo mucinoso. El estadio FIGO es el factor pronóstico más importante y las pacientes con carcinoma mucinoso en estadio I tienen un pronóstico excelente. Sin embargo, el pronóstico en los casos con diseminación extraovárica es muy malo (68,69). Los carcinomas mucinosos ováricos primarios suelen ser unilaterales y de gran tamaño (> 13 cm), mientras que las metástasis son típicamente bilaterales y más pequeñas. Los carcinomas mucinosos primarios tienden a permanecer en el ovario sin extenderse a la superficie y no se asocian a pseudomixoma peritoneal.

Los carcinomas mucinosos ováricos son típicamente heterogéneos y, en el mismo tumor, pueden coexistir componentes aparentemente benignos, *borderline*, carcinoma no invasivo (intraepitelial) y carcinoma francamente invasivo. Este espectro sugiere progresión desde tumor benigno a *borderline* y a carcinoma. Por ello es necesario realizar una toma de muestras extensa (68). Los tumores mucinosos no invasivos con áreas inferiores a 10 mm^2 con características citológicas inequívocamente malignas se designan mucinosos *borderline* con carcinoma intraepitelial (69). Estos tumores tienen un riesgo de recidiva inferior al 5 % (70).

Los tumores mucinosos *borderline* microinvasivos con invasión estromal < 10 mm^2 en forma de células aisladas o en pequeños grupos con atipia nuclear leve deben distinguirse del verdadero carcinoma microinvasivo constituido por células tumorales de alto grado (G3). Mientras que los primeros se asocian con un pronóstico favorable, el carcinoma mucinoso microinvasivo es capaz de metastatizar (68).

Los tumores mucinosos *borderline* de tipo intestinal recidivan menos frecuentemente que los tumores serosos *borderline*, pero cuando lo hacen suele ser en forma de carcinoma invasivo (71). En pacientes con tumores mucinosos *borderline* tratados mediante salpingooforectomía unilateral, las recidivas en el ovario contralateral probablemente representan tumores mucinosos primarios independientes con componente benigno, *borderline* y carcinoma en el mismo tumor.

Arquitectónicamente, se distinguen dos categorías de carcinomas mucinosos: a) los de aspecto expansivo, sin invasión aparente del estroma, pero con glándulas malignas distribuidas *back-to-back* o con amplias zonas glandulares desprovistas de estroma (> 10 mm^2) (Fig. 2C); y b) los carcinomas obviamente infiltrativos que muestran invasión desordenada del estroma en forma de glándulas, nidos celulares, o células individuales, y estroma fibroso cicatricial (desmoplásico) (68,69). Los carcinomas de crecimiento expansivo tienen un pronóstico mucho más favorable que los infiltrantes. Una característica única de los tumores mu-

cinosos es el hallazgo ocasional de nódulos murales de carcinoma anaplásico o incluso de sarcoma de alto grado. Cuando dichos nódulos se localizan en la pared de un quiste intacto, el pronóstico puede ser favorable, aunque dichos tumores pueden recidivar y hacerlo como el componente anaplásico (68,72).

El perfil de expresión génica de los carcinomas mucinosos es distinto del de los carcinomas serosos, endometrioides y de células claras. Las mutaciones de *KRAS* son frecuentes tanto en los carcinomas mucinosos (64 %) como en los tumores mucinosos *borderline* (78,8 %) y representan un fenómeno precoz en la tumorigénesis mucinosa (73,74). Por el contrario, se ha encontrado sobreexpresión/amplificación de *HER2* en el 18,8 % de los carcinomas mucinosos y en el 6,2 % de los tumores mucinosos *borderline* (73). Las mutaciones de *KRAS* y la amplificación de *HER2* son mutuamente excluyentes. Aproximadamente el 34 % de los carcinomas mucinosos no tienen ni amplificación de *HER2* ni mutación de *KRAS* y estos casos se asocian con un mayor riesgo de recidiva o muerte. Utilizando secuenciación de nueva generación (NGS en inglés), las mutaciones de *KRAS* siguen siendo la alteración genética más frecuente de los carcinomas mucinosos y de los tumores mucinosos *borderline* (92,3 %) (75). La mutación de *TP53* se ha encontrado más frecuentemente en los carcinomas mucinosos (68 %) que en los tumores mucinosos *borderline* (20 %) (75). Actualmente se investiga el uso de terapias génicas dirigidas en los carcinomas mucinosos quimiorresistentes; por ejemplo, la administración de trastuzumab en tumores con amplificación de *HER2;* sin embargo, se trata de resultados preliminares (76,77).

CARCINOMA ENDOMETRIOIDE

Los tumores endometrioides del ovario son muy semejantes a los del cuerpo uterino y los carcinomas endometrioides representan aproximadamente el 10 % de todos los carcinomas ováricos. Ocurren con mayor frecuencia en las mujeres en edad perimenopáusica y la mayoría se presenta en estadio precoz (4). El carcinoma endometrioide es el carcinoma de ovario con mejor pronóstico debido a que la mayoría son de bajo grado (Fig. 2D) y se encuentran limitados al ovario. En el 17 % de los casos son bilaterales y en 15-20 % se asocian a carcinomas del cuerpo uterino (5,78). Se originan frecuentemente en quistes endometrióticos y suelen tener áreas de adenofibroma endometrioide o tumor endometrioide *borderline*. La endometriosis se encuentra en el ovario ipsilateral o en la pelvis hasta en el 42 % de los casos (4,5). La mitad de los carcinomas endometrioides muestra diferenciación escamosa (4). Por otra parte, los carcinomas endometrioides de alto grado son morfológicamente indistinguibles de los carcinomas serosos de alto grado y a menudo expresan WT1. Por si esto fuera poco, los perfiles de expresión génica son similares, lo cual sugiere que el carcinoma endometrioide de alto grado no es un tipo de carcinoma bien definido.

La presencia de mutaciones del gen supresor *AT-rich interactive domain 1A* (*ARID1A*) en carcinomas endometrioides (30 %) y en los de células claras (50 %) (79) así como en la endometriosis adyacente ha renovado el interés por las alteraciones moleculares que ocurren en las lesiones precursoras.

Las mutaciones somáticas del gen de la beta-catenina (*CTNNB1*) y del gen supresor *PTEN* son las alteraciones genéticas más comunes de los carcinomas endometrioides de ovario (13,80,81). En comparación con el carcinoma endometrioide uterino, el de ovario tiene una frecuencia similar de alteraciones de beta-catenina, pero una frecuencia menor de inestabilidad de microsatélites (MI) y de alteraciones de *PTEN* (81). Las mutaciones del gen *CTNNB1*, que se producen en el 38 % -50 % de los casos, se asocian a diferenciación escamosa, bajo grado tumoral y pronóstico favorable.

Los carcinomas endometrioides son los cánceres ováricos más frecuentes en las pacientes con síndrome de cáncer de colon hereditario sin poliposis (HNPCC). La frecuencia de inestabilidad de microsatélites en los carcinomas endometrioides varía entre el 12,5 % y el 19 % (82). Al igual que ocurre con los carcinomas endometrioides de endometrio, los carcinomas endometrioides de ovario con inestabilidad de microsatélites siguen el mismo proceso de metilación del promotor del gen reparador MLH-1 y mutaciones “frameshift” en microsatélites codificantes (81).

La inactivación del gen supresor *PTEN* da lugar a la activación de la vía de señalización PI3K-AKT que inhibe la apoptosis. El gen *PTEN* está mutado en aproximadamente el 20 % de los carcinomas endometrioides ováricos. El hallazgo de mutaciones somáticas de *PTEN* en quistes endometrióticos adyacentes a carcinomas endometrioides con alteraciones genéticas similares, proporciona evidencia adicional sobre el papel precursor de la endometriosis en la carcinogénesis ovárica. Alternativamente, la vía PI3K-AKT puede activarse en el carcinoma endometrioide por mutaciones del gen *PIK3CA*, que codifica la subunidad catalítica p110 de PI3K. Se han identificado mutaciones de *PIK3CA,* en los exones 9 y 20, en 20 % de los carcinomas ováricos endometrioides y de células claras, pero solo en el 2 % de los carcinomas serosos de alto grado (83). Las mutaciones de *PIK3CA* se asocian a factores pronósticos desfavorables (84) y, en teoría, representan dianas terapéuticas abordables con inhibidores de mTOR como everolimus y temsirolimus (85). Sin embar-

go, los datos son muy limitados y basados en estudios preclínicos o ensayos clínicos con pocas pacientes (86).

Según la genética molecular y las características inmunohistoquímicas, los carcinomas endometrioides se clasifican en 4 subgrupos diferentes: ultramutados (5 %) con mutaciones *POLE* en las regiones *hotspot*; hipermutados (13 %) con pérdida inmunohistoquímica de cualquier proteína reparadora del ADN; p53 alterada (9-13 %) definido por inmunotinción aberrante de p53; y ningún perfil molecular específico (NSMP) (69-73 %) (87-89). Mientras que algunos investigadores hallaron un valor pronóstico en esta clasificación molecular (88), otros no han encontrado una correlación pronóstica significativa (89). Recientemente, otro grupo ha detectado una tendencia hacia un mejor pronóstico en los tumores con mutación *POLE* y hacia un peor pronóstico en los carcinomas con p53 alterada (87).

En el 15-20 % de los casos de carcinoma endometrioide ovárico y en aproximadamente el 5 % de los uterinos se desarrollan carcinomas endometrioides simultáneamente en ambos órganos (4,5). Aparte de las implicaciones pronósticas, se requiere un diagnóstico preciso (carcinomas primarios independientes o metástasis) para la correcta estadificación y para la aplicación de un tratamiento adecuado. En la mayoría de los casos, la distinción entre tumores primarios independientes y metástasis es posible mediante la evaluación de las características patológicas convencionales de los tumores, tales como tamaño, tipo y grado histológico, forma de crecimiento tumoral, invasión vascular y coexistencia o no de hiperplasia atípica del endometrio o de endometriosis ovárica (4,5).

El análisis de clonalidad mediante LOH y mutaciones genéticas es útil para distinguir los carcinomas primarios independientes de los carcinomas metastásicos, siempre que el diagnóstico no se base exclusivamente en un solo resultado molecular y los resultados moleculares se interpreten a la luz de los hallazgos clínicos y patológicos. La frecuencia de inestabilidad de microsatélites y de mutaciones de *PTEN* es mayor en los carcinomas sincrónicos, tanto en los tumores independientes como en los metastásicos, que la que se observa en los tumores esporádicos únicos (78). En un estudio comparativo, la inmunorreacción nuclear de β-catenina y las mutaciones del gen *CTNNB1* se encontraron exclusivamente en los carcinomas primarios independientes, pero no en las metástasis. Estos resultados se correlacionaron con el pronóstico de las pacientes (78). Recientemente, sin embargo, la secuenciación masiva paralela del exoma completo realizada en 23 pacientes con carcinomas endometrioides sincrónicos de ovario y endometrio reveló que ambos tumores tenían alteraciones moleculares similares (90,91). Estos resultados apoyan que los carcinomas endometrioides sincrónicos esporádicos del endometrio y ovario estén relacionadas clonalmente y probablemente constituyan diseminación de un sitio a otro. Sin embargo, una explicación alternativa sería que los carcinomas endometrioides ováricos se originen de forma independiente a partir de células madre endometriales que llegaron al ovario a través del reflujo menstrual.

CARCINOMA DE CÉLULAS CLARAS

Los carcinomas de células claras representan aproximadamente el 10 % de los carcinomas ováricos y suelen presentarse en estadio I o II. Los tumores son rara vez bilaterales y se asocian a un pronóstico desfavorable cuando se presentan en estadios avanzados. Como ocurre con los carcinomas endometrioides, los de células claras también se asocian con endometriosis y, en estos casos, el pronóstico es mejor que el de los carcinomas sin endometriosis aparente (92).

Frecuentemente, los carcinomas de células claras tienen un componente *borderline* y la mayoría de los tumores *borderline* de células claras son adenofibromas que muestran atipia en el epitelio glandular sin invasión del estroma. Los quistes o glándulas tumorales están revestidos por células en clavo *(hobnail)* o células aplanadas con citoplasma claro o eosinofílico.

La presencia de células claras, por sí misma, no es un criterio suficiente para establecer el diagnóstico de carcinomas de células claras, porque tanto los carcinomas serosos de alto grado como los carcinomas endometrioides pueden tener células con citoplasma claro. En los carcinomas de células claras, además de la presencia característica de células claras o en forma de clavo (*hobnail*) con núcleos excéntricos, redondeados y bulbosos, el diagnóstico se basa en los rasgos arquitectónicos y citológicos siguientes: a) numerosas papilas complejas; b) material hialino denso de tipo membrana basal que expande el estroma de las papilas (Fig. 2E); y c) cuerpos hialinos, que se encuentran en aproximadamente el 25 % de los casos. Las mitosis son menos frecuentes que en otros tipos de carcinomas de ovario (por lo general menos de 5/10 campos de gran aumento).

Se ha encontrado pérdida de expresión de PTEN en el 40 % de los carcinomas de células claras en estadios tempranos y mutaciones inhibidoras en el 8 % de los casos. Por otro lado, las mutaciones activadoras en *PIK3CA* ocurren en el 33 % de los casos (93,94). Casi la mitad de los carcinomas de células claras (46-57 %) tienen mutaciones del gen supresor *ARID1A* y carecen de la proteína BAF250 (79). Dichas mutaciones, así como la perdida de expresión de BAF250a, se encontraron también en la endometriosis adyacente al tumor; sin embargo, no ocurrió lo mismo en la endometriosis distante. Este hallazgo su-

giere que la inactivación de *ARID1A* es un fenómeno temprano durante la transformación maligna de la endometriosis (79). Las mutaciones en *KRAS* están presentes en algunos carcinomas de células claras pero su frecuencia es muy baja. La mutación de *TP53* ocurre en alrededor del 10-17 % de los carcinomas de células claras.

A diferencia de los carcinomas endometrioides, las mutaciones somáticas de la beta-catenina (*CTNNB1*) e inestabilidad de microsatélites no suelen identificarse en los carcinomas de células claras (95). Sin embargo, la inestabilidad de microsatélites se ha descrito recientemente en un pequeño número de casos de CCC (< 10 %) de pacientes con síndrome de Lynch. Esto solo ocurre en aproximadamente el 1-2 % de todos los carcinomas de ovario, la mayoría de los cuales son carcinomas endometrioides o de células claras (96,97). Por ello, se recomienda realizar pruebas de inestabilidad de microsatélites en todos los carcinomas endometriodes o de células claras para identificar a pacientes con síndrome de Lynch. Hay que destacar que estas pacientes pueden tener un pronóstico favorable incluso si los carcinomas se encuentran en un estadio avanzado (98,99).

Desde el estudio inicial del TCGA (*The Cancer Genome Atlas,* 2013) en el cáncer de endometrio, varios grupos de investigación han demostrado que la mayoría de carcinomas de células claras de ovario pertenecen a los grupos NSMP y p53 alterada (grupos 3 y 4 respectivamente), mientras que los carcinomas *POLE* ultramutados (grupo 1) y los hipermutados (grupo 2) son muy raros. Además, esta clasificación molecular tiene valor pronóstico (100,101).

Al igual que ocurre con los carcinomas ováricos endometrioides, los datos sobre terapias dirigidas son limitados en los carcinomas de células claras. Un ensayo de fase II de un solo grupo realizado en Japón estudió temsirolimus en combinación con trabectedina en un total de 17 pacientes con CCC recurrente. Los resultados del ensayo llevaron a los investigadores a concluir que se necesitaban más estudios clínicos en un ensayo de fase III (102).

Curiosamente, los perfiles genéticos de los carcinomas de células claras son similares a los de los carcinomas de células claras renales y endometriales, lo que sugiere que algunas alteraciones genéticas moleculares pueden ser comunes a los carcinomas de células claras independientemente del órgano de origen (103,104).

Aunque tradicionalmente se considera un carcinoma de alto grado, las pacientes con tumores en estadio IA tienen un pronóstico relativamente favorable con una supervivencia a los 5 años del 80 % al 90 % (105,106). Los tumores en estadio avanzado se asocian con un pronóstico desfavorable (107). Sin embargo, como se indicó anteriormente, los pacientes con CCC en estadio avanzado asociado a inestabilidad de microsatélites y/o síndrome de Lynch pueden tener una supervivencia sorprendentemente larga (98) y esto puede reflejar la inmunogenicidad del tumor con un papel potencial de la inmunoterapia en tales casos (99).

CONCLUSIONES

Los cinco tipos principales de cáncer de ovario (en orden descendente de frecuencia: carcinoma seroso de alto grado, endometrioide, de células claras, mucinoso y seroso de bajo grado) representan el 98 % de los carcinomas de ovario, puede diagnosticarse de forma reproducible y son, esencialmente, enfermedades distintas que difieren en cuanto a factores de riesgo, alteraciones genéticas moleculares, historia natural y respuesta a la quimioterapia.

Aunque el origen tubárico del cáncer de ovario no puede excluirse por completo, principalmente en pacientes con mutaciones de *BRCA* en la línea germinal, la mayoría de carcinomas serosos de alto grado no están asociados a carcinoma seroso tubárico intraepitelial (STIC). De hecho, desde que se recomendó la extirpación sistemática de ambas trompas en mujeres, sin historia familiar de cáncer de mama/ovario, que se intervienen por lesiones benignas como leiomiomas o prolapso uterino, ni la incidencia ni la mortalidad del cáncer de ovario han disminuido significativamente. Por ello, hoy creemos que la gran mayoría de carcinomas serosos de alto grado se origina en el ovario y, en consecuencia, los términos “trompa uterina y peritoneo” sobran en el título de la futura estadificación. Su inclusión en 2014 se debió a una decisión mayoritaria del comité de Ginecología Oncológica de la FIGO.

Aunque la endometriosis es esencialmente una enfermedad benigna, comparte algunas características con el cáncer, tales como el potencial metastásico y la monoclonalidad. Mientras que la frecuencia de tumores malignos originados en endometriosis ovárica es mínima, la coexistencia de endometriosis con ciertos tipos de cáncer de ovario, como el carcinoma endometrioide y el de células claras es casi constante.

BIBLIOGRAFÍA

1. American Cancer Society. Cancer Facts & Figures 2024.
2. Siegel RL, Giaquinto AN, Jemal A. Cancer statistics, 2024. CA Cancer J Clin 2024;74(1):12-49. DOI: DOI: 10.3322/caac.21820
3. Barakat R, Berchuck A, Markman M, Randall ME. Principles and Practice of Gynecologic Oncology. 6th ed. Philadelphia, PA: Lippincott Williams & Wilkins; 2013.
4. Prat J. Pathology of the ovary. Philadelphia: Saunders; 2004. pp. 83-109.
5. Kurman RJ, Carcangiu ML, Herrington CS, Young RH, eds. WHO Classification of Tumours of Female Reproductive Organs. (4th edition). IARC: Lyon 2014. (Chapter 1: Tumours of the ovary). pp. 11-40.

6. Crum CP, Herfs M, Ning G, Bijron JG, Howitt BE, Jimenez CA, et al. Through the glass darkly: intraepithelial neoplasia, top-down differentiation, and the road to ovarian cancer. J Pathol 2013;231:402-12. DOI: 10.1002/path.4263
7. Piek JM, van Diest PJ, Zweemer RP, Jansen JW, Poort-Keesom RJ, Menko FH, et al. Dysplastic changes in prophylactically removed fallopian tubes of women predisposed to developing ovarian cancer. J Pathol 2001;195:451-6. DOI: 10.1002/path.1000
8. Lee Y, Miron A, Drapkin R, Nucci MR, Medeiros F, Saleemuddin A, et al. A candidate precursor to serous carcinoma that originates in the distal fallopian tube. J Pathol 2007;211:26-35. DOI: 10.1002/path.2091
9. Kindelberger DW, Lee Y, Miron A, Hirsch MS, Feltmate C, Medeiros F, et al. Intraepithelial carcinoma of the fimbria and pelvic serous carcinoma: evidence for a causal relationship. Am J Surg Pathol 2007;31:161-9. DOI: 10.1097/01.pas.0000213335.40358.47
10. Medeiros F, Muto MG, Lee Y, Elvin JA, Callahan MJ, Feltmate C, et al. The tubal fimbria is a preferred site for early adenocarcinoma in women with familial ovarian cancer syndrome. Am J Surg Pathol 2006;30:230-6. DOI: 10.1097/01.pas.0000180854.28831.77
11. Powell CB, Kenley E, Chen LM, Crawford B, McLennan J, Zaloudek C, et al. Risk reducing salpingo-oophorectomy in BRCA mutation carriers: role of serial sectioning in the detection of occult malignancy. J Clin Oncol 2005;23:127-32. DOI: 10.1200/JCO.2005.04.109
12. Folkins AK, Jarboe EA, Saleemuddin A, Lee Y, Callahan MJ, Drapkin R, et al. A candidate precursor to pelvic serous cancer (p53 signature) and its prevalence in ovaries and fallopian tubes from women with BRCA mutations. Gynecol Oncol 2008;109:168-73. DOI: 10.1016/j.ygyno.2008.01.012
13. Obata K, Morland SJ, Watson RH, Hitchcock A, Chenevix-Trench G, Thomas EJ, et al. Frequent PTEN/MMAC mutations in endometrioid but not serous or mucinous epithelial ovarian tumors. Cancer Res 1998;58:2095-7.
14. Sato N, Tsunoda H, Nishida M, Morishita Y, Takimoto Y, Kubo T, et al. Loss of heterozygosity on 10q23.3 and mutation of the tumor suppressor gene PTEN in benign endometrial cyst of the ovary: possible sequence progression from benign endometrial cyst to endometrioid carcinoma and clear cell carcinoma of the ovary. Cancer Res 2000;60:7052-6.
15. Gilks CB, Prat J. Ovarian carcinoma pathology and genetics: recent advances. Hum Pathol 2009;40:1213-23. DOI: 10.1016/j.humpath.2009.04.017
16. Prat J. Ovarian carcinomas: five distinct diseases with different origins, genetic alterations, and clinicopathological features. Virchows Arch 2012;460:237-49. DOI: 10.1007/s00428-012-1203-5
17. Prat J, D'Angelo E, Espinosa I. Ovarian carcinomas: at least five different diseases with distinct histological features and molecular genetics. Hum Pathol 2018;80:11-27. DOI: 10.1016/j.humpath.2018.06.018
18. Soslow RA, Han G, Park KJ, Garg K, Olvera N, Spriggs DR, et al. Morphologic patterns associated with BRCA1 and BRCA2 genotype in ovarian carcinoma. Mod Pathol 2012;25:625-36. DOI: 10.1038/modpathol.2011.183
19. Köbel M, Kalloger SE, Lee S, Duggan MA, Kelemen LE, Prentice L, et al; Ovarian Tumor Tissue Analysis Consortium. Biomarker-based ovarian carcinoma typing: a histologic investigation in the ovarian tumor tissue analysis consortium. Cancer Epidemiol Biomarkers Prev 2013;22:1677-86. DOI: 10.1158/1055-9965.EPI-13-0391
20. Cuatrecasas M, Catasus L, Palacios J, Prat J. Transitional cell tumors of the ovary: a comparative clinicopathologic, immunohistochemical, and molecular genetic analysis of Brenner tumors and transitional cell carcinomas. Am J Surg Pathol 2009;33:556-67. DOI: 10.1097/PAS.0b013e318188b84c
21. Ali RH, Seidman JD, Luk M, Kalloger S, Gilks CB. Transitional cell carcinoma of the ovary is related to high-grade serous carcinoma and is distinct from malignant Brenner tumor. Int J Gynecol Pathol 2012;31:499-506. DOI: 10.1097/PGP.0b013e31824d7445
22. Prat J. FIGO Committee on Gynecologic Oncology. Staging classification for cancer of the ovary, fallopian tube, and peritoneum. Int J Gynaecol Obstet 2014;124:1-5. DOI: 10.1016/j.ijgo.2013.10.001
23. Heintz AP, Odicino F, Maisonneuve P, Quinn MA, Benedet JL, Creasman WT, et al. Carcinoma of the ovary. FIGO 26th Annual Report on the Results of Treatment in Gynecological Cancer. Int J Gynaecol Obstet 2006;95 Suppl 1:S161-192. DOI: 10.1016/S0020-7292(06)60033-7
24. Onda T, Yoshikawa H, Yasugi T, Mishima M, Nakagawa S, Yamada M, et al. Patients with ovarian carcinoma upstaged to stage III after systematic lymphadenctomy have similar survival to Stage I/II patients and superior survival to other Stage III patients. Cancer 1998;83:1555-60. DOI: 10.1002/(SICI)1097-0142(19981015)83:8<1555::AID-CNCR10>3.0.CO;2-R
25. Baek SJ, Park JY, Kim DY, Kim JH, Kim YM, Kim YT, et al. Stage IIIC epithelial ovarian cancer classified solely by lymph node metastasis has a more favorable prognosis than other types of stage IIIC epithelial ovarian cancer. J Gynecol Oncol 2008;19:223-8. DOI: 10.3802/jgo.2008.19.4.223
26. Cancer Genome Atlas Research Network: Integrated genomic analysis of ovarian carcinoma. Nature 2011,474 609-15. DOI: 10.1038/nature10166
27. Risch HA, McLaughlin JR, Cole DE, Rosen B, Bradley L, Fan I, et al. Population BRCA1 and BRCA2 mutation frequencies and cancer penetrances: a kin-cohort study in Ontario, Canada. J Natl Cancer Inst 2006;98:1694-706. DOI: 10.1093/jnci/djj465
28. Geisler JP, Hatterman-Zogg MA, Rathe JA, Buller RE. Frequency of BRCA1 dysfunction in ovarian cancer. J Natl Cancer Inst 2002;94:61-67. DOI: 10.1093/jnci/94.1.61
29. Esteller M, Silva JM, Dominguez G, Dominguez G, Bonilla F, Matias-Guiu X, et al. Promoter hypermethylation and BRCA1 inactivation in sporadic breast and ovarian tumors. J Natl Cancer Inst 2000;92:564-9. DOI: 10.1093/jnci/92.7.564
30. Patch AM, Christie EL, Etemadmoghadam D, Garsed DW, George J, Fereday S, et al. Whole-genome characterization of chemoresistant ovarian cancer. Nature 2015;521:489-94. DOI: 10.1038/nature14410
31. Bowtell DD. The genesis and evolution of high-grade serous ovarian cancer. Nat Rev Cancer 2010;10:803-8. DOI: 10.1038/nrc2946
32. Chen EY, Mehra K, Mehrad M, Ning G, Miron A, Mutter GL, et al. Secretory cell outgrowth, PAX2 and serous carcinogenesis in the Fallopian tube. J Pathol 2010;222:110-6. DOI: 10.1002/path.2739
33. Howitt BE, Hanamornroongruang S, Lin DI, Conner JE, Schulte S, Horowitz N, et al. Evidence for a dualistic model of high-grade serous carcinoma: BRCA mutation status, histology, and tubal intraepithelial carcinoma. Am J Surg Pathol 2015;39:287-93. DOI: 10.1097/PAS.0000000000000369
34. Przybycin CG, Kurman RJ, Ronnett BM, Shih IeM, Vang R. Are all pelvic (nonuterine) serous carcinomas of tubal origin? Am J Surg Pathol 2010;34:1407-16. DOI: 10.1097/PAS.0b013e3181ef7b16
35. Morrison JC, Blanco LZ Jr, Vang R, Ronnett BM. Incidental serous tubal intraepithelial carcinoma and early invasive serous carcinoma in the nonprophylactic setting: analysis of a case series. Am J Surg Pathol 2015;39:442-53. DOI: 10.1097/PAS.0000000000000352
36. Gilks CB, Irving J, Kobel M, Lee C, Singh N, Wilkinson N, et al. Incidental nonuterine high-grade serous carcinomas arise in the fallopian tube in most cases: further evidence for the tubal origin of high-grade serous carcinomas. Am J Surg Pathol 2015;39:357-64. DOI: 10.1097/PAS.0000000000000353
37. Hirst JE, Gard GB, McIllroy K, Nevell D, Field M. High rates of occult fallopian tube cancer diagnosed at prophylactic bilateral salpingo-oophorectomy. Int J Gynecol Cancer 2009;19:826-9. DOI: 10.1111/IGC.0b013e3181a1b5dc
38. Rabban JT, Garg K, Crawford B, Chen LM, Zaloudek CJ. Early detection of high-grade tubal serous carcinoma in women at low risk for hereditary breast and ovarian cancer syndrome by systematic examination of fallopian tubes incidentally removed during benign surgery. Am J Surg Pathol 2014;38:729-42. DOI: 10.1097/PAS.0000000000000199
39. Tang S, Onuma K, Deb P, Wang E, Lytwyn A, Sur M, et al. Frequency of serous tubal intraepithelial carcinoma in various gynecologic malignancies: a study of 300 consecutive cases. Int J Gynecol Pathol 2012;31:103-0. DOI: 10.1097/PGP.0b013e31822ea955

40. Falconer H, Yin L, Grönberg H, Altman D. Ovarian cancer risk after salpingectomy: a nationwide population-based study. J Natl Cancer Inst 2015;107(2):dju410. DOI: 10.1093/jnci/dju410
41. McAlpine JN, Hanley GE, Woo MM, Tone AA, Rozenberg N, Swenerton KD, et al. Ovarian Cancer Research Program of British Columbia: Opportunistic salpingectomy: uptake, risks, and complications of a regional initiative for ovarian cancer prevention. Am J Obstet Gynecol 2014;210:471.e1-471.e11.
42. Kuhn E, Meeker A, Wang TL, Sehdev AS, Kurman RJ, Shih IeM. Shortened telomeres in serous tubal intraepithelial carcinoma: an early event in ovarian high-grade serous carcinogenesis. Am J Surg Pathol 2010;34:829-36. DOI: 10.1097/PAS.0b013e3181dcede7
43. Perets R, Wyant GA, Muto KW, Bijron JG, Poole BB, Chin KT, et al. Transformation of the fallopian tube secretory epithelium leads to high-grade serous ovarian cancer in Brca;Tp53;Pten models. Cancer Cell 2013;24:751-65. DOI: 10.1016/j.ccr.2013.10.013
44. D'Angelo E, Espinosa I, Felicioni L, Buttitta F, Prat J. Ovarian high-grade serous carcinoma with transitional-like (SET) morphology: a homologous recombination-deficient tumor. Hum Pathol 2023;141:15-21. DOI: 10.1016/j.humpath.2023.08.010
45. Byun JM, Cho HJ, Lee DS, Yoon HK, Kim YN, Im DH, et al. Frequency of serous tubal intraepithelial carcinoma (STIC) in patients with high grade serous ovarian cancer. Taiwan J Obstet Gynecol 2023;62(1):107-11. DOI: 10.1016/j.tjog.2022.09.006
46. Yoon JY, Chapel DB, Goebel E, Qian X, Mito JK, Horowitz NS, et al. Genomic catastrophe, the peritoneal cavity and ovarian cancer prevention. J Pathol 2022;257(3):255-61.
47. Kim J, Coffey DM, Ma L, Matzuk MM. The ovary is an alternative site of origin for high-grade serous ovarian cancer in mice. Endocrinology 2015;156:1975-81. DOI: 10.1210/en.2014-1977
48. Löhmussaar K, Kopper O, Korving J, Begthel H, Vreuls CPH, van Es JH, et al. Assessing the origin of high-grade serous ovarian cancer using CRISPR-modification of mouse organoids. Nat Commun 2020;11:2660. DOI: 10.1038/s41467-020-16432-0
49. Zhang S, Dolgalev I, Zhang T, Ran H, Levine DA, Neel BG. Both fallopian tube and ovarian surface epithelium are cells-of origin for high-grade serous ovarian carcinoma. Nat Commun 2019;10:5367. DOI: 10.1038/s41467-019-13116-2
50. Moore K, Colombo N, Scambia G, Kim BG, Oaknin A, Friedlander M, et al. Maintenance olaparib in patients with newly diagnosed advanced ovarian cancer. N Engl J Med 2018;379:2495-505. DOI: 10.1056/NEJMoa1810858
51. Rowe BP, Glazer PM. Emergence of rationally designed therapeutic strategies for breast cancer targeting DNA repair mechanisms. Breast Cancer Res 2010;12(2):203. DOI: 10.1186/bcr2566
52. González-Martín A, Pothuri B, Vergote I, DePont Christensen R, Graybill W, Mirza MR, et al. Niraparib in Patients with Newly Diagnosed Advanced Ovarian Cancer. N Engl J Med 2019;381(25):2391-402. DOI: 10.1056/NEJMoa1910962
53. Coleman RL, Fleming GF, Brady MF, Swisher EM, Steffensen KD, Friedlander M, et al. Veliparib with First-Line Chemotherapy and as Maintenance Therapy in Ovarian Cancer. N Engl J Med 2019;381(25):2403-15. DOI: 10.1056/NEJMoa1909707
54. Westin SN, Michael V, Fellman BM, Meyer L, Taylor T, Alvarado T, et al. Neoadjuvant window trial in newly diagnosed BRCA mutant ovarian cancer. Gynecol Oncol 2023; 176:S2-S3. DOI:10.1016/j.ygyno.2023.06.467
55. Swisher E, Lin K, Oza A, Scott CL, Giordano H, Sun J, et al. Rucaparib in relapsed, platinum-sensitive high grade ovarian carcinoma (Ariel2 Part 1): an international multicenter, open-label, phase 2 trial. Lanc Onc 2017;18:75-87. DOI: 10.1016/S1470-2045(16)30559-9
56. Mirza M, Monk B, Herrstedt J, Oza AM, Mahner S, Redondo A, et al. Niraparib Maintenance Therapy in Platinum-sensitive Recurrent Ovarian Cancer. N Engl J Med 2016;375:2154-64. DOI: 10.1056/NEJMoa1611310
57. Gershenson DM, Sun CC, Lu KH, Coleman RL, Sood AK, Malpica A, et al. Clinical behavior of stage II-IV low-grade serous carcinoma of the ovary. Obstet Gynecol 2006;108:361-8. DOI: 10.1097/01.AOG.0000227787.24587.d1
58. Prat J, De Nictolis M. Serous borderline tumors of the ovary: a long-term follow-up study of 137 cases, including 18 with a micropapillary pattern and 20 with microinvasion. Am J Surg Pathol 2002;26:1111-28. DOI: 10.1097/00000478-200209000-00002
59. Kennedy AW, Hart WR. Ovarian papillary serous tumors of low malignant potential (serous borderline tumors). A long-term follow-up study, including patients with microinvasion, lymph node metastasis, and transformation to invasive serous carcinoma. Cancer 1996;78:278-86. DOI: 10.1002/(SICI)1097-0142(19960715)78:2<278::AID-CNCR14>3.0.CO;2-T
60. Longacre TA, McKenney JK, Tazelaar HD, Kempson RL, Hendrickson MR. Ovarian serous tumors of low malignant potential (borderline tumors): outcome-based study of 276 patients with long-term (> or =5-year) follow-up. Am J Surg Pathol 2005;29:707-23. DOI: 10.1097/01.pas.0000164030.82810.db
61. Singer G, Oldt R 3rd, Cohen Y, et al. Mutations in BRAF and KRAS characterize the development of low-grade ovarian serous carcinoma. J Natl Cancer Inst 2003;95:484-6. DOI: 10.1093/jnci/95.6.484
62. Tsang YT, Deavers MT, Sun CC, Kwan SY, Kuo E, Malpica A, et al. KRAS (but not BRAF) mutations in ovarian serous borderline tumour are associated with recurrent low-grade serous carcinoma. J Pathol 2013;231:449-56. DOI: 10.1002/path.4252
63. Jones S, Wang TL, Kurman RJ, Nakayama K, Velculescu VE, Vogelstein B, et al. Low-grade serous carcinomas of the ovary contain very few point mutations. J Pathol 2012;226:413-20. DOI: 10.1002/path.3967
64. Emmanuel C, Chiew YE, George J, Etemadmoghadam D, Anglesio MS, Sharma R; Australian Ovarian Cancer Study (AOCS): Genomic classification of serous ovarian cancer with adjacent borderline differentiates RAS pathway and TP53-mutant tumors and identifies NRAS as an oncogenic driver. Clin Cancer Res 2014;20:6618-30. DOI: 10.1158/1078-0432.CCR-14-1292
65. Sieben NL, Roemen GM, Oosting J, Fleuren GJ, van Engeland M, Prat J. Clonal analysis favours a monoclonal origin for serous borderline tumours with peritoneal implants. J Pathol 2006; 210:405-11. DOI: 10.1002/path.2074
66. Tang M, O'Connell RL, Amant F, Beale P, McNally O, Sjoquist KM, Grant P, et al. PARAGON: A Phase II study of anastrozole in patients with estrogen receptor-positive recurrent/metastatic low-grade ovarian cancers and serous borderline ovarian tumors. Gynecol Oncol 2019;154(3):1-538. DOI: 10.1016/j.ygyno.2019.06.011
67. Gershenson DM, Miller A, Brady WE, Paul J, Carty K, Rodgers W, Millan D, et al. Trametinib versus standard of care in patients with recurrent low-grade serous ovarian cancer (GOG 281/LOGS): an international, randomised, open-label, multicentre, phase 2/3 trial. Lancet 2022;399(10324):541-53. DOI: 10.1016/S0140-6736(21)02175-9
68. Rodríguez IM, Prat J. Mucinous tumors of the ovary: a clinicopathologic analysis of 75 borderline tumors (of intestinal type) and carcinomas. Am J Surg Pathol 2002;26:139-52. DOI: 10.1097/00000478-200202000-00001
69. Lee KR, Scully RE. Mucinous tumors of the ovary: a clinicopathologic study of 196 borderline tumors (of intestinal type) and carcinomas, including an evaluation of 11 cases with 'pseudomyxoma peritonei'. Am J Surg Pathol 2000;24:1447-64. DOI: 10.1097/00000478-200011000-00001
70. Silverberg SG, Bell DA, Kurman RJ, Seidman D, Prat J, Ronnett BM, et al. Borderline ovarian tumors: key points and workshop summary. Hum Pathol 2004;35:910-7. DOI: 10.1016/j.humpath.2004.03.003
71. Uzan C, Nikpayam M, Ribassin-Majed L, Goudy S, Bendifallah S, Cortez A, et al. Influence of histological subtypes on the risk of an invasive recurrence in a large series of stage I borderline ovarian tumor including 191 conservative treatments. Ann Oncol 2014;25:1312-9. DOI: 10.1093/annonc/mdu139
72. Provenza C, Young RH, Prat J. Anaplastic carcinoma in mucinous ovarian tumors: a clinicopathologic study of 34 cases emphasizing the crucial impact of stage on prognosis, their histologic spectrum, and overlap with sarcomalike mural nodules. Am J Surg Pathol 2008;32:383-9. DOI: 10.1097/PAS.0b013e3181451b93
73. Anglesio MS, Kommoss S, Tolcher MC, Clarke B, Galletta L, Porter H, Damaraju S, et al. Molecular characterization of mucinous ovar-

ian tumours supports a stratified treatment approach with HER2 targeting in 19% of carcinomas. J Pathol 2013;229:111-20. DOI: 10.1002/path.4088
74. Cheasley D, Wakefield MJ, Ryland GL, Allan PE, Alsop K, Amarasinghe KC, et al. The molecular origin and taxonomy of mucinous ovarian carcinoma. Nat Commun 2019;10:3935. DOI: 10.1038/s41467-019-11862-x
75. Mackenzie R, Kommoss S, Winterhoff BJ, et al. BMC Cancer 2015;15:415.
76. Nugawela D, Gorringe KL. Targeted therapy for mucinous ovarian carcinoma: evidence from clinical trials. Int J Gynecol Cancer 2023;33(1):102-8. DOI: DOI: 10.1136/ijgc-2022-003658
77. Gorringe KL, Cheasley D, Wakefield MJ, Ryland GL, Allan PE, Alsop K, Amarasinghe KC, et al. Therapeutic options for mucinous ovarian carcinoma. Gynecol Oncol 2020;156(3):552-60. DOI: 10.1016/j.ygyno.2019.12.015
78. Irving JA, Catasús L, Gallardo A, Bussaglia E, Romero M, Matias-Guiu X, et al. Synchronous endometrioid carcinomas of the uterine corpus and ovary: alterations in the beta-catenin (CTNNB1) pathway are associated with independent primary tumors and favorable prognosis. Hum Pathol 2005;36:605-19. DOI: 10.1016/j.humpath.2005.03.005
79. Wiegand KC, Shah SP, Al-Agha OM, Zhao Y, Tse K, Zeng T, et al. ARID1A mutations in endometriosis-associated ovarian carcinomas. N Engl J Med 2010;363:1532-43. DOI: 10.1056/NEJMoa1008433
80. Palacios J, Gamallo C. Mutations in the beta-catenin gene (CTNNB1) in endometrioid ovarian carcinomas. Cancer Res 1998;58:1344-7.
81. Catasús L, Bussaglia E, Rodriguez I, Gallardo A, Pons C, Irving JA, et al. Molecular genetic alterations in endometrioid carcinomas of the ovary: similar frequency of beta-catenin abnormalities but lower rate of microsatellite instability and PTEN alterations than in uterine endometrioid carcinomas. Hum Pathol 2004; 35:1360-8. DOI: 10.1016/j.humpath.2004.07.019
82. Gras E, Catasus L, Argüelles R, Moreno-Bueno G, Palacios J, Gamallo C, et al. Microsatellite instability, MLH-1 promoter hypermethylation, and frameshift mutations at coding mononucleotide repeat microsatellites in ovarian tumors. Cancer 2001;92:2829-36. DOI: 10.1002/1097-0142(20011201)92:11<2829::aid-cncr10094>3.0.co;2-3
83. Campbell IG, Russell SE, Choong DY, Montgomery KG, Ciavarella ML, Hooi CS, et al. Mutation of the PIK3CA gene in ovarian and breast cancer. Cancer Res 2004; 64:7678-81. DOI: 10.1158/0008-5472.CAN-04-2933
84. Catasus L, Gallardo A, Cuatrecasas M, Prat J. PIK3CA mutations in the kinase domain (exon 20) of uterine endometrial adenocarcinomas are associated with adverse prognostic parameters. Mod Pathol 2008;21:131-9. DOI: 10.1038/modpathol.3800992
85. Banerjee S and Kaye S. New strategies in the treatment of ovarian cancer: current clinical perspectives and future potential. Amr Assc for Cancer Res 2013;19:961-8. DOI: 10.1158/1078-0432.CCR-12-2243
86. Liu P, Cheng H, Roberts TM. Targeting the phosphoinositide 3-kinase pathway in cancer. Nat Rev Drug Discov 2009; 8:627-44. DOI: 10.1038/nrd2926
87. Leskela S, Romero I, Rosa-Rosa JM, Caniego-Casas T, Cristobal E, Pérez-Mies B, et al. Molecular Heterogeneity of Endometrioid Ovarian Carcinoma: An Analysis of 166 Cases Using the Endometrial Cancer Subrogate Molecular Classification. Am J Surg Pathol 2020;44:982-90. DOI: 10.1097/PAS.0000000000001478
88. Parra-Herran C, Lerner-Ellis J, Xu B, Khalouei S, Bassiouny D, Cesari M, et al. Molecular-based classification algorithm for endometrial carcinoma categorizes ovarian endometrioid carcinoma into prognostically significant groups. Mod Pathol 2017;30:1748-59. DOI: 10.1038/modpathol.2017.81
89. Cybulska P, Paula ADC, Tseng J, Leitao MM Jr, Bashashati A, Huntsman DG, et al. Molecular profiling and molecular classification of endometrioid ovarian carcinomas. Gynecol Oncol 2019;154:516-23. DOI: 10.1016/j.ygyno.2019.07.012
90. Schultheis AM, Ng CK, De Filippo MR, Piscuoglio S, Macedo GS, Gatius S, et al. Massively Parallel Sequencing-Based Clonality Analysis of Synchronous Endometrioid Endometrial and Ovarian Carcinomas. J Natl Cancer Inst 2016;108(6):djv427. DOI: 10.1093/jnci/djv427
91. Anglesio MS, Wang YK, Maassen M, Horlings HM, Bashashati A, Senz J, et al. Synchronous endometrial and ovarian carcinomas: evidence of clonality. J Natl Cancer Inst 2016;108(6):djv428. DOI: 10.1093/jnci/djv428
92. Komiyama S, Aoki D, Tominaga E, Susumu N, Udagawa Y, Nozawa S. Prognosis of Japanese patients with ovarian clear cell carcinoma associated with pelvic endometriosis: clinicopathologic evaluation. Gynecol Oncol 1999;72:342-6. DOI: 10.1006/gyno.1998.5284
93. Kuo KT, Mao TL, Jones S, Veras E, Ayhan A, Wang TL, et al. Frequent activating mutations of PIK3CA in ovarian clear cell carcinoma. Am J Pathol 2009;174:1597-601. DOI: 10.2353/ajpath.2009.081000
94. Yamamoto S, Tsuda H, Takano M, Iwaya K, Tamai S, Matsubara O. PIK3CA mutation is an early event in the development of endometriosis-associated ovarian clear cell adenocarcinoma. J Pathol 2011;225:189-94. DOI: 10.1002/path.2940
95. Willner J, Wurz K, Allison KH, Galic V, Garcia RL, Goff BA, et al. Alternate molecular genetic pathways in ovarian carcinomas of common histological types. Hum Pathol 2007;38:607-13. DOI: 10.1016/j.humpath.2006.10.007
96. Folkins AK, Longacre TA. Hereditary gynaecological malignancies: advances in screening and treatment. Histopathology 2013;62:2-30. DOI: 10.1111/his.12028
97. Chui MH, Ryan P, Radigan J, Ferguson SE, Pollett A, Aronson M, et al. The histomorphology of Lynch syndrome associated ovarian carcinomas: towards a subtype-specific screening strategy. Am J Surg Pathol 2014;38:1173-81. DOI: 10.1097/PAS.0000000000000298
98. Stewart CJR, Bowtell DDL, Doherty DA, Leung YC, Long-term survival of patients with mismatch repair protein-deficient, high-stage ovarian clear cell carcinoma. Histopathology 2017;70:309-13. DOI: 10.1111/his.13040
99. Howitt BE, Strickland KC, Sholl LM, Rodig S, Ritterhouse LL, Chowdhury D, et al. Clear cell ovarian cancers with microsatellite instability: a unique subset of ovarian cancers with increased tumor-infiltrating lymphocytes and PD-1/PD-L1 expression. Oncoimmunology 2017;6:e1277308. DOI: 10.1080/2162402X.2016.1277308
100. Irshaid L, Costigan DC, Dong F, Matulonis UA, Nucci MR, Kolin DL. Molecular Landscape of Mullerian Clear Cell Carcinomas Identifies The Cancer Genome Atlas-like Prognostic Subgroups. Mod Pathol 2023;36(5):100123. DOI: 10.1016/j.modpat.2023.100123
101. Parra-Herran C, Bassiouny D, Lerner-Ellis J, Olkhov-Mitsel E, Ismiil N, Hogen L, Vicus D, Nofech-Mozes S. p53, Mismatch Repair Protein, and POLE Abnormalities in Ovarian Clear Cell Carcinoma: An Outcome-based Clinicopathologic Analysis. Am J Surg Pathol 2019;43(12):1591-9. DOI: 10.1097/PAS.0000000000001328
102. Takano M, Kouta H, Ikeda Y, et al. Combination chemotherapy with temsirolimus and trabectedin for recurrent clear cell carcinoma of the ovary: A phase II single arm clinical trial. J Clin Onc 2014;32:5517.
103. Tan DS, Kaye S. Ovarian clear cell adenocarcinoma: a continuing enigma. J Clin Pathol 2007;60:355-60. DOI: 10.1136/jcp.2006.040030
104. Ji JX, Wang YK, Cochrane DR, Huntsman DG. Clear cell carcinomas of the ovary and kidney: clarity through genomics. J Pathol 2018;244:550-64. DOI: 10.1002/path.5037
105. Bennett JA, Dong F, Young RH, Oliva E. Clear cell carcinoma of the ovary: evaluation of prognostic parameters based on a clinicopathological analysis of 100 cases. Histopathology 2015;66:808-15. DOI: 10.1111/his.12514
106. Hoskins PJ, Le N, Gilks B, Tinker A, Santos J, Wong F, et al. Low-stage ovarian clear cell carcinoma: population-based outcomes in British Columbia, Canada, with evidence for a survival benefit as a result of irradiation. J Clin Oncol 2012;30:1656-62. DOI: 10.1200/JCO.2011.40.1646
107. Sugiyama T, Kamura T, Kigawa J, Terakawa N, Kikuchi Y, Kita T, et al. Clinical characteristics of clear cell carcinoma of the ovary: a distinct histologic type with poor prognosis and resistance to platinum-based chemotherapy. Cancer 2000;88:2584-9.