

Avances en el manejo de las metástasis cerebrales por cáncer de mama

Carmen Hinojo González, Lucía Andrea Alonso Buznego, Pablo Jara Martín

Servicio de Oncología Médica. Hospital Universitario Marqués de Valdecilla. Instituto de Investigación Valdecilla (IDIVAL). Santander

Resumen

El cáncer de mama es la segunda causa más frecuente de metástasis cerebrales. Su incidencia ha aumentado en los últimos años, especialmente en las pacientes con tumores de mama triple negativo o HER2 positivo. La supervivencia varía ampliamente en función de una serie de factores pronósticos. El abordaje de las metástasis cerebrales en cáncer de mama diseminado requiere un manejo multidisciplinar, con cambios en los últimos años, que conducen a un mayor empleo del tratamiento sistémico y a la radioterapia estereotáctica (SRS). Disponemos de resultados especialmente prometedores con nuevos fármacos anti-HER2 y con conjugados anti cuerpo-fármaco (ADC). A pesar de la mejoría en los tratamientos, las metástasis cerebrales en cáncer de mama siguen siendo un reto terapéutico. Los esfuerzos se centran en su prevención, su diagnóstico precoz y en la búsqueda de tratamientos eficaces.

Palabras clave:

Cáncer de mama avanzado. Metástasis cerebrales. Sistema nervioso central (SNC).

Abstract

Breast cancer is the second most common cause of brain metastases. Its incidence has increased in recent years, especially in patients with triple-negative or HER2-positive breast tumors. Survival varies greatly depending on a number of prognostic factors. The management of brain metastases in breast cancer requires a multidisciplinary approach, leading to greater use of systemic treatment and stereotactic radiotherapy (SRS). New targeted therapies, especially anti-HER2 agents and antibody–drug conjugates are available with encouraging results. Despite the improvement in treatment, brain metastases in breast cancer continue to be a therapeutic challenge, and efforts are focused on its prevention, early diagnosis, and search for effective treatments.

Keywords:

Advanced breast cancer. Brain metastases. Central nervous system (CNS).

Conflicto de intereses: los autores declaran no tener conflicto de interés.

Hinojo González C, Alonso Buznego LA, Jara Martín P. Avances en el manejo de las metástasis cerebrales por cáncer de mama. Rev Cáncer 2023;37(2):98-104

DOI: 10.20960/revcancer.00030

Correspondencia:

Carmen Hinojo González. Servicio de Oncología Médica. Hospital Universitario Marqués de Valdecilla. Instituto de Investigación Valdecilla (IDIVAL). Avda. Valdecilla, s/n. 39008 Santander
e-mail: carmenhinojo@hotmail.com

INTRODUCCIÓN

El cáncer de mama diseminado es la segunda causa más frecuente de metástasis cerebrales tras el cáncer de pulmón. La incidencia de metástasis cerebrales en cáncer de mama ha aumentado en los últimos años, fundamentalmente por el incremento en supervivencia alcanzado en esta patología en las últimas décadas y la disponibilidad de mejores técnicas de imagen, que conducen a una mayor detección de esta complicación.

Aproximadamente, más de un tercio de los pacientes con cáncer de mama triple negativo, un tercio de los pacientes con cáncer de mama diseminado HER-2 positivo y un 15 % de los tumores receptores hormonales positivos HER2 negativo van a desarrollar metástasis cerebrales (1). La progresión a nivel del sistema nervioso central (SNC) sigue siendo un reto terapéutico debido a los malos resultados en supervivencia y al tremendo impacto en calidad de vida en pacientes y familiares que la enfermedad provoca a este nivel.

Afortunadamente, menos de un 3 % del total de las pacientes diagnosticadas de un cáncer de mama precoz desarrollarán metástasis cerebrales, pero desgraciadamente entre un 10 y un 15 % de las mujeres que debutan con un cáncer de mama diseminado presentan ya metástasis cerebrales sintomáticas al diagnóstico.

La detección precoz mediante resonancia cerebral permitiría optimizar las estrategias terapéuticas, mejorar la calidad de vida y, tal vez, la supervivencia de mujeres con cáncer de mama y metástasis cerebrales. A pesar de que las guías internacionales no recomiendan el cribado del sistema nervioso central, existen diferentes ensayos clínicos en marcha que valoran la incorporación de la resonancia cerebral en este contexto (NCT03617341 o NCT04030507) (2). Las recomendaciones en el seguimiento indican que ante la menor sospecha clínica debe solicitarse una resonancia cerebral, especialmente en los subgrupos de mayor riesgo, cáncer de mama HER2 positivo o fenotipo triple negativo, con la idea de descartar afectación y en busca de un diagnóstico precoz (3).

PRONÓSTICO EN PACIENTES CON CÁNCER DE MAMA Y METÁSTASIS EN EL SISTEMA NERVIOSO CENTRAL (SNC)

La tasa de supervivencia en pacientes con cáncer de mama y afectación de SNC varía ampliamente según una serie de factores pronósticos. Dentro de los diferentes modelos publicados, merece especial atención el índice pronóstico para pacientes con cáncer de mama y metástasis cerebrales (CMMC; *Graded Prognostic Assessment* [GPA]) (4). Inicialmente solo el índice Karnofsky Perfor-

mance Status (IKPS) fue validado como factor independiente de supervivencia en cáncer de mama y metástasis cerebrales. Recientemente se ha actualizado dicho análisis, con casi 2500 pacientes con cáncer de mama y metástasis cerebrales evaluadas a lo largo de más de 10 años. Tras el análisis estadístico, que incluye diferentes variables, se identifican una serie de factores pronósticos independientes de supervivencia, como el subtipo tumoral, el índice Karnofsky Performance Status, la edad, el número de lesiones cerebrales y el control de la enfermedad tumoral extracraneal (Tabla I). En función de estos factores, las pacientes se clasifican en tres subgrupos, con diferentes tasas de supervivencia, y disponemos de una calculadora digital gratuita que facilita la toma de decisiones clínicas (www.brainmetgpa.com). La mediana de supervivencia para los pacientes en el grupo de mejor pronóstico (GPA 3,5-4,0) supera los 3 años; además, el análisis confirma que las terapias dirigidas a HER2 han mejorado los resultados especialmente en este subgrupo (Tabla II).

Tabla I.

	0	0,5	1	1,5
IKPS	≤ 60	70-80	90-100	ND
Subtipo	Basal	Luminal A	ND	HER2, luminal B
Edad	≤ 60	< 60	ND	ND
Número MC	≥ 2	1	ND	ND
Enfermedad extracraneal	Sí	No		

Tabla II.

GPA	Mediana de supervivencia global (meses)
0,0-1,0	6
1,5-2,0	13
2,5-3,0	23
3,5-4,0	36

TRATAMIENTO LOCAL

El manejo de las metástasis cerebrales en el contexto del cáncer de mama diseminado ha cambiado drásticamente en los últimos años, con un mayor empleo del tratamiento

sistémico y de la radioterapia estereotáctica (SRS) frente al menor uso de la cirugía y de radioterapia (RT) holocraneal. El tratamiento local de las metástasis cerebrales incluye cirugía, RT holocraneal, SRS, radioterapia estereotáctica fraccionada (fSRT) o la combinación de estas opciones (5). Los factores a considerar en cada paciente a la hora de seleccionar el tratamiento más adecuado incluyen el número, el tamaño y la ubicación de las metástasis cerebrales; la existencia de edema o de efecto de masa; la presencia o no de síntomas, la situación de la enfermedad sistémica y el estado funcional y las preferencias de la enferma con respecto a la terapia invasiva. La resección quirúrgica seguida de radioterapia (RT) es la única opción curativa en caso de lesión cerebral única solitaria. Desgraciadamente en el resto de escenarios las opciones son principalmente paliativas. En cualquier caso, es esencial un abordaje multidisciplinar dentro de comités que incluyan a los diferentes especialistas para seleccionar la estrategia más adecuada en cada situación (6).

Resección quirúrgica

En metástasis cerebrales únicas sigue siendo la opción preferida para pacientes con enfermedad sistémica controlada y buen estado general (II-A). Además, podría considerarse en caso de afectación cerebral limitada (de 1 a 4 lesiones) y especialmente en lesiones de mayor tamaño (≥ 3 cm de diámetro) que condicionen hidrocefalia o síntomas. La cirugía seguida de RT holocraneal ha demostrado disminuir la tasa de recurrencia y el control de síntomas, con beneficio en supervivencia cuando se compara con RT sola; sin embargo, no está exenta de efectos secundarios. Por este motivo, tras una resección quirúrgica se recomienda RT adyuvante o SRS sobre el lecho quirúrgico (7).

Radioterapia o radiocirugía estereotáctica (SRS)

Generalmente se prefiere para pacientes con enfermedad oligometastásica (de 1 a 4 lesiones cerebrales) y para lesiones profundas o próximas a estructuras cerebrales elocuentes que no son accesibles quirúrgicamente. Asimismo, puede considerarse en caso de mayor número de lesiones (5-10) y como terapia complementaria tras una resección completa o incompleta (8). La SRS a menudo se administra como una dosis única de radiación, pero también puede administrarse en fracciones, habitualmente de 2 a 5 ("hipofraccionamiento") para lesiones de mayor tamaño o próximas a zonas críticas, como el tronco encefálico o el quiasma óptico. Las revisiones retrospectivas que comparan fSRT con SRS no han mostrado diferencias en el control local de BCBM (9). La SRS se ha convertido en una gran herramienta

que mejora el control local en pacientes con metástasis cerebrales, con menos efectos secundarios que las estrategias alternativas.

Radioterapia holocraneal

Aunque su papel ha disminuido en los últimos años debido a las toxicidades relacionadas con el tratamiento, la RT holocraneal puede considerarse para pacientes con numerosas metástasis cerebrales y estado funcional deficiente o cuando no sea factible la SRS. El régimen más utilizado es una dosis total de 30 Gy en 10 fracciones diarias de 3 Gy. La RT holocraneal ha demostrado una mejoría sintomática hasta en el 83 % de los pacientes, con beneficio en supervivencia, aunque muy modesto (10). El principal inconveniente de este tratamiento son los efectos secundarios, especialmente el deterioro cognitivo, además de la alopecia, la astenia y la dermatitis. La memantina y la protección del hipocampo mediante radioterapia de intensidad modulada (IMRT) son estrategias que pretenden disminuir el riesgo de deterioro neurocognitivo, ya que se trata del efecto secundario más preocupante (11).

TRATAMIENTO SISTÉMICO

La incorporación de nuevas terapias sistémicas dirigidas y la inmunoterapia han demostrado beneficio en el control intracraneal, en la supervivencia y en la preservación neurocognitiva de las pacientes. En caso de enfermedad extracraneal estable con progresión a nivel de SNC se plantea una estrategia local de las previamente mencionadas, manteniendo el mismo tratamiento sistémico. Si dicho tratamiento está basado en hormonoterapia o terapia anti-HER2, puede continuarse durante la RT, mientras que es recomendable suspender la quimioterapia y la inmunoterapia y reanudarlas una o dos semanas después de la RT. En caso de progresión intra- y extracraneal, se modifica la terapia sistémica tras la terapia local o prescindiendo de esta. En los últimos años la estrategia preferida, en caso de no ser necesaria una terapia local urgente, es optar por el cambio de terapia sistémica con el fin de tratar tanto la enfermedad intracraneal como la extracraneal, demorando la terapia local y evitando así sus efectos secundarios (12).

La barrera hematoencefálica (BHE) siempre ha supuesto un desafío en el tratamiento de las metástasis cerebrales en cualquier tipo de tumor. Tras la progresión del tumor en SNC, la BHE se hace más permeable y permite que múltiples fármacos la atraviesen y sean activos en SNC. Además, la RT contribuye a la interrupción de dicha barrera y a la penetrabilidad de los fármacos.

Según el subtipo de cáncer de mama, la porosidad de la BHE varía: en concreto, en metástasis cerebrales por tumores triple negativo la BHE se observa más alterada, mientras que en subtipo HER2-positivo la BHE se mantiene preservada (13).

Subtipo HER2 positivo

El desarrollo de terapias dirigidas a HER2 ha tenido un impacto significativo en el curso de la enfermedad, con una reducción en la tasa de recaída y mejoría de la supervivencia. Existe una amplia variedad de agentes dirigidos contra HER2 que son clínicamente eficaces: trastuzumab, pertuzumab, margetuximab, trastuzumab emtansina (T-DM1), trastuzumab deruxtecan (T-DXd), tucatinib, lapatinib, neratinib y pirotinib (14). En concreto, los avances en el tratamiento adyuvante de la enfermedad HER2+ han reducido el riesgo de recidiva sistémica, pero con escaso impacto en el riesgo de recaída en SNC. De todos los tratamientos empleados en adyuvancia (trastuzumab, lapatinib, pertuzumab, T-DM1 y neratinib), únicamente en el ensayo ExteNET, con neratinib en adyuvancia extendida, se demostró una reducción del riesgo de recaída en SNC en el subgrupo de pacientes HR+/HER2+ con enfermedad residual tras terapia neoadyuvante (15). Por tanto, los esfuerzos en investigación deben ir encaminados a identificar fármacos o estrategias que busquen evitar o prevenir la recaída en SNC. En el contexto de enfermedad avanzada, el pronóstico del cáncer de mama HER2+ con afectación extracranial ha mejorado en los últimos años gracias a las nuevas opciones de tratamiento sistémico, pero aún carecemos de terapias eficaces que controlen la enfermedad intracranial. El principal motivo ha sido la falta de ensayos clínicos específicos y la exclusión de estas pacientes de los grandes estudios. Además, la heterogeneidad de los ensayos clínicos en pacientes con cáncer de mama HER2 y afectación en SNC (que varían en cuanto a los criterios de inclusión), la forma de valorar la afectación cerebral (activa o estable) o la manera de evaluar la respuesta han dificultado la identificación de las terapias más eficaces. Teniendo en cuenta estas limitaciones comentaremos brevemente los tratamientos más relevantes y los resultados obtenidos.

- *Tucatinib-trastuzumab-capecitabina*. Gracias al importante beneficio en supervivencia global observado en el ensayo HER2CLIMB, este régimen se convierte en la opción preferida, particularmente en aquellas pacientes con metástasis cerebrales activas (16). Este estudio incluyó pacientes con CMM HER2 positivo tratadas previamente con trastuzumab, pertuzumab y T-DM1 (con una mediana de cuatro líneas previas) que fueron asignadas aleatoriamente a recibir tucatinib, capecitabina y trastuzumab frente a capecitabina y trastuzu-

mab. El ensayo demuestra un beneficio para la triple terapia en términos de mejoría de la supervivencia global (SG: 22 frente 13 meses; HR: 0,60; IC 95 % 0,44-0,81). Previamente ya conocíamos el beneficio en términos de supervivencia libre de progresión (SLP) y en tasa de respuestas. Se trata del primer estudio dirigido a pacientes con metástasis cerebrales activas y que respalda el uso de la terapia sistémica en lugar de la RT en pacientes seleccionadas con CMM HER2 positivo y metástasis cerebrales.

- *T-DXd*. Puede ser la opción más idónea, especialmente en pacientes con metástasis cerebrales estables/tratadas, en las que la progresión sistémica es el problema clínico más significativo. Cada vez disponemos de más datos que confirman la actividad intracranial de este anticuerpo conjugado tanto para metástasis cerebrales tratadas, dentro del ensayo clínico Destiny Breast03, que compara T-DXd frente a T-DM1 (17), como para metástasis cerebrales no tratadas, dentro del estudio de fase II TUXEDO (18).
- *T-DM1*. En general, el uso de este fármaco queda relegado a la progresión a los agentes previos, a menos que exista una contraindicación para el empleo de alguno de ellos. Dentro del ensayo de fase III EMILIA, que comparó previamente la eficacia de T-DM1 frente a lapatinib + capecitabina en pacientes, las enfermas con metástasis en SNC asintomáticas presentaron mejor SG con T-DM1 frente a las que reciben lapatinib + capecitabina (26,8 frente a 12,9 meses; $p = 0,008$) (19).
- *Capecitabina más lapatinib* es una alternativa oral apropiada cuando las opciones anteriores se han empleado previamente. La combinación de lapatinib más capecitabina se ha evaluado en varios estudios de fase II y en análisis retrospectivos que incluyen casi 800 pacientes con CMM HER2 positivo y metástasis cerebrales. Evidentemente no disponemos de datos de la eficacia de dicha combinación tras la progresión a las nuevas terapias incorporadas (20).

Subtipo receptor hormonal negativo, HER2 negativo (21)

- Quimioterapia clásica, como capecitabina, metotrexato, carboplatino, etopósido, vinorelbina y gemcitabina, se ha utilizado en CMM con afectación de SNC con una tasa de respuesta superior al 30 %, con medianas de duración de respuesta que no superan los 7 meses (22,23). Merece la pena nombrar los prometedores resultados obtenidos con etirinotecán pegol (EP), un nuevo inhibidor de la topoisomerasa-1. En el ensayo de fase III

BEACON, que incluía a pacientes con CMM y metástasis cerebrales muy pretratadas, este fármaco, frente a quimioterapia convencional (QT), ha demostrado un beneficio en SG (10 frente a 4,8 meses) (24).

- Bevacizumab, combinado con quimioterapia de tipo carboplatino o paclitaxel, mejora la tasa de respuesta en SNC y puede ser una opción particularmente interesante en subgrupo TNBC (25).
- Anticuerpos conjugados (ADC). Sacituzumab govitecán (SG), con resultados positivos e indicación en el tratamiento CMM triple negativo gracias al estudio ASCENT (26). Dentro de este ensayo se incluyen unas 61 pacientes con afectación estable de SNC, con beneficio en SLP para las que recibieron SG (27). Además, existe un estudio específico en marcha (NCT04647916) para evaluar la actividad intracraneal de este ADC.
- Inhibidores de control inmunitario (*immune checkpoint inhibitors*, ICIs). La expresión PD-L1 desempeña un papel relevante en las metástasis cerebrales por cáncer de mama y es un objetivo terapéutico de los ICI (28). Desgraciadamente, las pacientes con CMM triple negativo y afectación SNC no están bien representadas en los ensayos clínicos de fase III con inmunoterapia (IT) (29). Además, existe un interés creciente en combinar la radioterapia con IT, ya que en estudios preclínicos la combinación genera una regulación al alza de PD-L1 y una mayor reducción del tumor. Actualmente hay en marcha varios ensayos de fase II en curso que valoran la administración simultánea de SRS e IT en pacientes con CMM triple negativo y afectación de SNC (NCT03449238 y NCT03807765).
- Inhibidores de PARP (iPARP). Las pacientes con CMM y mutación germinal (BRCA1 o BRCA2) tienen mayor probabilidad de metástasis en el SNC; aproximadamente el 50 % de estas mujeres sufrirá esta complicación. En este caso, el empleo de iPARP (olaprib o talazoparib) en monoterapia puede ser una opción. Además, disponemos de un estudio de fase II que avala la combinación de veliparib con cisplatino en este contexto (30).

Subtipo receptores hormonales positivos, HER2 negativo (31)

- Inhibidores de ciclina dependientes de cinasa 4/6 (iCDK 4/6) han demostrado actividad intracraneal en estudios de pequeño tamaño. Disponemos de datos de un ensayo de fase II, no aleatorizado y multicohorte, con abemaciclib en pacientes con CMM. En la cohorte a, que incluía a 53 pacientes, se apreció una tasa beneficio lí-

nico del 24 % (32). Disponemos de resultados similares con palbociclib y ribociclib. Parece que existe mayor beneficio al combinar los inhibidores de CDK con la radioterapia y la combinación resulta segura y tolerable (33).

- En segunda línea podrían contemplarse diferentes opciones según qué escenario: T-Dx en caso de HER2 low, inhibidor de PARP en pacientes con mutaciones en BRCA, alpelisib en caso de mutaciones en PI3K y, en presencia de mutaciones en ESR1, podría valorarse fulvestrant o los nuevos degradadores selectivos del receptor de estrógenos (SERD). Tras agotar las opciones con hormonoterapia o terapias dirigidas, la quimioterapia con o sin bevacizumab podría ser una opción.

METÁSTASIS LEPTOMENÍNGEAS

A pesar de las mejoras en el pronóstico de las pacientes con metástasis cerebrales por cáncer de mama, el pronóstico de los pacientes con metástasis leptomeníngicas (ML, meningitis carcinomatosa) apenas ha mejorado en las últimas décadas. La enfermedad leptomeníngica ocurre en menos del 5 % de todas las enfermas con CMM y es más frecuente en histología lobulillar. El pronóstico es pobre, con medianas de supervivencia de unos 4 meses. El pilar fundamental del tratamiento es la terapia sistémica frente a la radioterapia y rara vez se emplea tratamiento intratecal, dadas las dificultades y la eficacia limitada de este enfoque (34). Dentro de las nuevas terapias sistémicas tenemos datos prometedores, especialmente con la combinación con tucatinib-trastuzumab-capecitabina y con T-Dx, dentro del ensayo clínico DEBBRAH, que incluye una cohorte específica para esta población (35).

CONCLUSIONES

Las metástasis cerebrales por cáncer de mama siguen siendo un reto terapéutico. El abordaje varía en función del fenotipo tumoral, del número de lesiones cerebrales, de los síntomas que generan, del control de la enfermedad extracraneal y del estado y de las características de la paciente. En los últimos años se aboga por un mayor empleo del tratamiento sistémico y por la radioterapia estereotáctica (SRS) frente al menor uso de la cirugía y la RT holocraneal. Los resultados son especialmente prometedores, con nuevos fármacos anti-HER2 y con ADC, aunque existen en desarrollo diferentes terapias y estrategias en búsqueda de mejorar los resultados y la calidad de vida de las pacientes (Fig. 1).

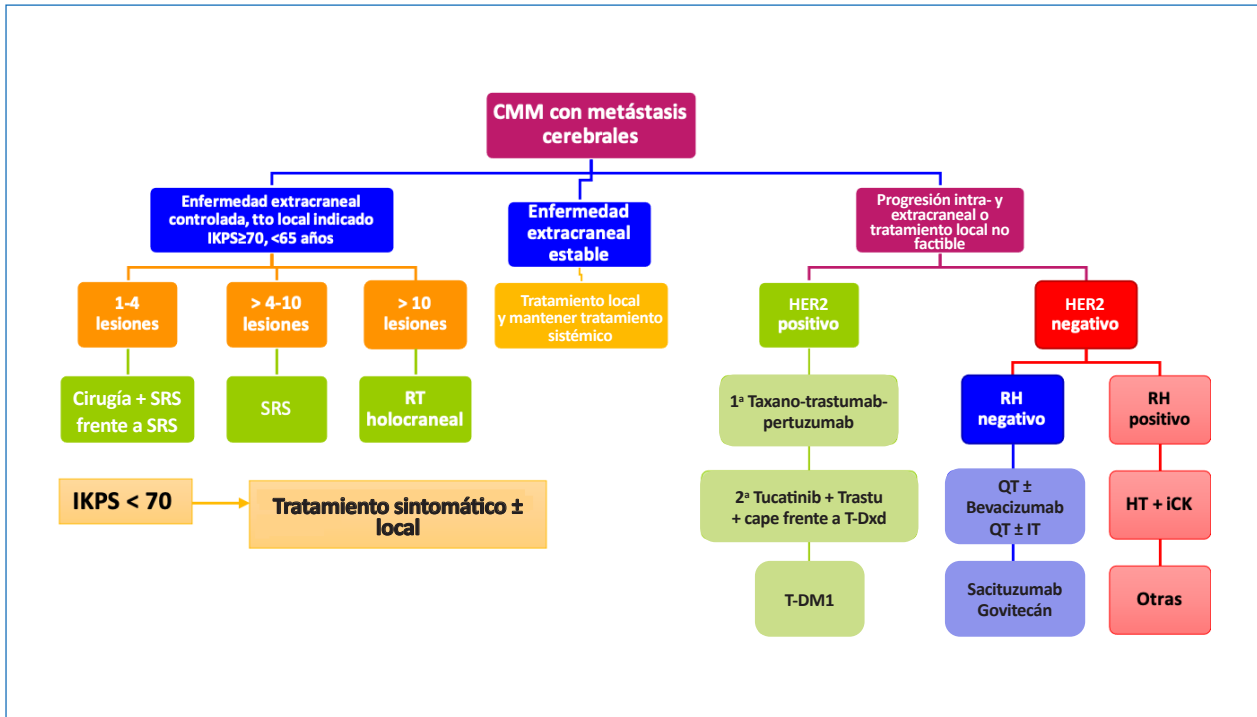


Fig. 1.

BIBLIOGRAFÍA

- Kuksis M, Gao Y, Tran W, et al. The incidence of brain metastases among patients with metastatic breast cancer: a systematic review and meta-analysis. *Neuro Oncol.* 2021;23(6):894-904. DOI: 10.1093/neuonc/noaa285
- Komorowski AS, Warner E, MacKay HJ, et al. Incidence of brain metastases in non-metastatic and metastatic breast cancer: is there a role for screening? *Clin Breast Cancer* 2020;20(1):e54-e64. DOI: 10.1016/j.clbc.2019.06.007
- Gennari A, Puzstai L, Barrios C, et al. ESMO Clinical Practice Guideline for the diagnosis, staging and treatment of patients with metastatic breast cancer. *Ann Oncol* 2021;32(12):1475-95. DOI: 10.1016/j.annonc.2021.09.019
- Sperduto PW, Mesko S, Li J, et al. Beyond an Updated Graded Prognostic Assessment (Breast GPA): A Prognostic Index and Trends in Treatment and Survival in Breast Cancer Brain Metastases From 1985 to Today. *Int J Radiat Oncol Biol Phys* 2020;107(2):334-43. DOI: 10.1016/j.ijrobp.2020.01.051
- Mampré D, Mehkri Y, Rajkumar S, et al. Treatment of breast cancer brain metastases: radiotherapy and emerging preclinical approaches. *Diagnostics and Therapeutics* 2022;23:36. DOI: 10.55976/dt.1202216523-36
- Le Rhun E, Guckenberger M, Smits M, et al. EANO-ESMO Clinical Practice Guidelines for diagnosis, treatment and follow-up of patients with brain metastasis from solid tumours. *Ann Oncol* 2021;32(11):1332-47. DOI: 10.1016/j.annonc.2021.07.016
- Kalkanis SN, Kondziolka D, Gaspar LE, et al. The role of surgical resection in the management of newly diagnosed brain metastases: a systematic review and evidence-based clinical practice guideline. *J Neur Oncol* 2010;96(1):33-43. DOI: 10.1007/s11060-009-0061-8
- Li JC, Ludmir EB, Wang Y, et al. Stereotactic Radiosurgery versus Whole-brain Radiation Therapy for Patients with 4-15 Brain Metastases: A Phase III Randomized Controlled Trial. *Int J Rad Oncol Biol Phys* 2020;108(3):S21-2. DOI: 10.1016/j.ijrobp.2020.07.2108
- Kim YS, Cho KH, Kim JS, et al. Single-Dose Versus Fractionated Stereotactic Radiotherapy for Brain Metastases. *Int J Rad Oncol Biol Physics* 2010;81(2):483-9. DOI: 10.1016/j.ijrobp.2010.05.033
- Gaspar L, Scott C, Rotman, et al. Recursive partitioning analysis (RPA) of prognostic factors in three Radiation Therapy Oncology Group (RTOG) brain metastases trials. *Int J Rad Oncol Biol Physics* 1997;37(4):745-51. DOI: 10.1016/S0360-3016(96)00619-0
- Gondi V, Pugh SL, Tomé WA, et al. Preservation of Memory With Conformal Avoidance of the Hippocampal Neural Stem-Cell Compartment During Whole-Brain Radiotherapy for Brain Metastases (RTOG 0933): A Phase II Multi-Institutional Trial. *J Clin Oncol* 2014;32(34):3810-6. DOI: 10.1200/JCO.2014.57.2909
- Avila J, Leone JP. Advances in the Management of Central Nervous System Metastases from Breast Cancer. *Int J Mol Sciences* 2022;23(20):12525. DOI: 10.3390/ijms232012525
- Hamester F, Stürken C, Saygi, et al. Insights into the Steps of Breast Cancer–Brain Metastases Development: Tumor Cell Interactions with the Blood–Brain Barrier. *Int J Mol Sciences* 2022;23(3):1900. DOI: 10.3390/ijms23031900
- Müller V, Bartsch R, Lin NU, et al. Epidemiology, clinical outcomes, and unmet needs of patients with human epidermal growth factor receptor 2-positive breast cancer and brain metastases: A systematic literature review. *Cancer Treatment Reviews* 2023;115:102527. DOI: 10.1016/j.ctrv.2023.102527
- Lin N, Lueftner D, Brufsky A, et al. Abstract P2-13-05: Central nervous system metastases as a site of first recurrence in adjuvant therapy trials of HER2+ early breast cancer (EBC). *Cancer Research* 2022;82(Suppl.4):2-5. DOI: 10.1158/1538-7445.SABCS21-P2-13-05
- Lin N, Murthy RK, Abramson V, et al. Tucatinib vs Placebo, Both in Combination With Trastuzumab and Capecitabine, for Previously Treated ERBB2 (HER2)-Positive Metastatic Breast Cancer in Patients With Brain Metastases. *JAMA Oncology* 2022;9(2):197. DOI: 10.1001/jamaoncol.2022.5610

17. Cortes J, Kim S, Chung W, et al. Trastuzumab Deruxtecan versus Trastuzumab Emtansine for Breast Cancer. *New Engl J Med* 2022;386(12):1143-54. DOI: 10.1056/NEJMoa2115022
18. Bartsch R, Preusser M, Furtner J, et al. 165MO Trastuzumab-deruxtecan (T-DXd) in HER2-positive breast cancer patients (pts) with active brain metastases: Primary outcome analysis from the TUXEDO-1 trial. *Ann Oncol* 2022;33:S198. DOI: 10.1016/j.annonc.2022.03.184
19. Krop IE, Lin N, Blackwell KL, et al. Trastuzumab emtansine (T-DM1) versus lapatinib plus capecitabine in patients with HER2-positive metastatic breast cancer and central nervous system metastases: a retrospective, exploratory analysis in EMILIA. *Ann Oncol* 2015;26(1):113-9. DOI: 10.1093/annonc/mdu486
20. Petrelli F, Ghidini M, Lonati V, et al. The efficacy of lapatinib and capecitabine in HER-2 positive breast cancer with brain metastases: A systematic review and pooled analysis. *Eur J Can* 2017;84:141-8. DOI: 10.1016/j.ejca.2017.07.024
21. Syriac AK, Nandu NS, Leone JP. Central Nervous System Metastases from Triple-Negative Breast Cancer: Current Treatments and Future Prospective. *Breast Cancer* 2022;14:1-13. DOI: 10.2147/BCTT.S274514
22. Boogerd W, Dalesio O, Bais E, et al. Response of brain metastases from breast cancer to systemic chemotherapy. *Cancer* 1992;69(4):972-80. DOI: 10.1002/1097-0142(19920215)69:4
23. Lin N, Bellon JR, Winer EP. CNS Metastases in Breast Cancer. *J Clin Oncol* 2004;22(17):3608-17. DOI: 10.1200/JCO.2004.01.175
24. Cortes J, Rugo HS, Awada A, et al. Prolonged survival in patients with breast cancer and a history of brain metastases: results of a pre-planned subgroup analysis from the randomized phase III BEACON trial. *Breast Cancer Research and Treatment* 2017;165(2):329-41. DOI: 10.1007/s10549-017-4304-
25. Leone JP, Emblem KE, Weitz M, et al. Phase II trial of carboplatin and bevacizumab in patients with breast cancer brain metastases. *Breast Cancer Research* 2020;22(131). DOI: 10.1186/s13058-020-01372-w
26. Bardia A, Hurvitz SA, Tolaney SM, et al. Sacituzumab Govitecan in Metastatic Triple-Negative Breast Cancer. *New Engl J Med* 2021;384(16):1529-41. DOI: 10.1056/NEJMoa2028485
27. Diéras V, Weaver RD, Tolaney SM, et al. Abstract PD13-07: Subgroup analysis of patients with brain metastases from the phase 3 ASCENT study of sacituzumab govitecan versus chemotherapy in metastatic triple-negative breast cancer. *Cancer Research* 2021;81(Suppl.4):PD13-07. DOI: 10.1158/1538-7445.SABCS20-PD13-07
28. Duchnowska R, Pełksa R, Radecka B, et al. Immune response in breast cancer brain metastases and their microenvironment: the role of the PD-1/PD-L axis. *Breast Cancer Research* 2016;18(43). DOI: 10.1186/s13058-016-0702-8
29. Schmid P, Chui SS, Emens LA. Atezolizumab and Nab-Paclitaxel in Advanced Triple-Negative Breast Cancer. *New Engl J Med* 2018;379(22):2108-21. DOI: 10.1056/NEJMoa1809615
30. Sharma P, Rodler ET, Barlow WE, et al. Results of a phase II randomized trial of cisplatin +/- veliparib in metastatic triple-negative breast cancer (TNBC) and/or germline BRCA-associated breast cancer (SWOG S1416). *J Clin Oncol* 2020;38(Suppl.15):100. DOI: 10.1200/JCO.2020.38.15_suppl.1001
31. Jusino S, Fadul CE, Dillon PM. Systematic review of the management of brain metastases from hormone receptor positive breast cancer. *J Neur-Oncol* 2023;162(1):45-57. DOI: 10.1007/s11060-023-04276-9
32. Tolaney SM, Sahebjam S, Rhun EL, et al. A Phase II Study of Abemaciclib in Patients with Brain Metastases Secondary to Hormone Receptor-Positive Breast Cancer. *Clin Can Research* 2020;26(20):5310-9. DOI: 10.1158/1078-0432.CCR-20-1764
33. Figura NB, Potluri TK, Mohammadi H, et al. CDK 4/6 inhibitors and stereotactic radiation in the management of hormone receptor positive breast cancer brain metastases. *J Neur-Oncol* 2019;144(3):583-9. DOI: 10.1007/s11060-019-03260-6
34. Franzoi MA, Hortobagyi GN. Leptomeningeal carcinomatosis in patients with breast cancer. *Critical Reviews in Oncol Hematol* 2019;135:85-94. DOI: 10.1016/j.critrevonc.2019.01.020
35. Pérez-García J, Batista MLS, Cortez P, et al. Trastuzumab deruxtecan in patients with central nervous system involvement from HER2-positive breast cancer: The DEBBRAH trial. *Neur-Oncol* 2022;25(1):157-66. DOI: 10.1093/neuonc/noac144