

Cirugía de la axila en cáncer infiltrante de mama en estadio inicial

IRENE OSORIO SILLA

Hospital Universitario Fundación Jiménez Díaz, Madrid

RESUMEN

El manejo del cáncer de mama en estadios iniciales ha evolucionado de forma considerable en las últimas décadas. Respecto al tratamiento quirúrgico de la axila, se ha pasado de la linfadenectomía axilar a la biopsia selectiva del ganglio centinela. Posteriormente, se ha planteado evitar la realización de la linfadenectomía axilar o sustituirla por radioterapia en determinados pacientes. Esta progresiva desescalada en la cirugía probablemente ha incrementado la complejidad del manejo axilar.

Este artículo presenta una revisión de la historia, de la evolución y de la cirugía actual de la axila en pacientes con cáncer de mama en estadio inicial teniendo en cuenta las recomendaciones de las guías clínicas.

PALABRAS CLAVE: Manejo de la axila. Cáncer de mama estadio inicial. Biopsia del ganglio centinela. Neoadyuvancia.

ABSTRACT

The management of early-stage breast cancer has evolved considerably in recent decades. Regarding surgical treatment of the axilla, axillary lymphadenectomy has been replaced by sentinel node biopsy. Subsequently, it has been proposed to omit performing axillary lymphadenectomy, or to indicate axillary radiotherapy in selected patients. Probably, this progressive de-escalation in surgery has increased the complexity of axillary management.

This article presents a review of the history, evolution and current surgery of the axilla in patients with early stage breast cancer, taking into account the recommendations of the clinical guidelines.

KEYWORDS: Axillary management. Early breast cancer. Sentinel node biopsy. Neo-adjuvant chemotherapy.

EVOLUCIÓN DE LA CIRUGÍA DE LA AXILA EN EL CÁNCER DE MAMA

REPASO HISTÓRICO (1)

Desde Galeno (129-201 d. C.) hasta finales del siglo XIX el tratamiento del cáncer de mama se basaba en la “teoría humoral”. Galeno sugiere que el cáncer de mama era una enfermedad sistémica y divulga el papel fundamental de la cirugía en su tratamiento.

En 1757, Le Dran (1685-1770) cuestionó la teoría de Galeno y describió el cáncer de mama como una enfermedad localizada que se disemina por vía linfática

a diferentes sitios a distancia. Este cirujano francés fue el primero en sugerir que la disección de los ganglios linfáticos debería formar parte del tratamiento del cáncer de mama.

Rudolph Virchow (1821-1902), en 1866, se basó en los resultados de sus estudios de autopsias para defender que el cáncer de mama se disemina de forma ordenada desde la glándula mamaria hasta los ganglios linfáticos axilares y posteriormente a distancia.

Basándose en la hipótesis de Virchow, Halsted (1852-1922) consideró que debía de incluirse tanto la extirpación de la mama como la de los ganglios linfáticos axilares, por lo que propuso la mastectomía radical,

en la que se reseca en bloque la glándula mamaria, los músculos pectorales y los ganglios axilares ipsolaterales como tratamiento del cáncer de mama. A principios del siglo xx, Patey (1899-1977) propuso la mastectomía radical modificada, en la que se evitaba la extirpación de la musculatura pectoral. Esta técnica se convirtió en el tratamiento estándar del cáncer de mama hasta la mitad de la década de los ochenta del siglo pasado (2).

En 1970 y 1971 se llevaron a cabo dos estudios que cuestionaron el paradigma *halsteniano*. Las pacientes con cáncer de mama y de axila clínicamente negativos fueron aleatorizadas en dos grupos: mastectomía y radioterapia axilar frente a mastectomía y observación axilar, en el estudio Kings/Cambridge (3), y en tres grupos: mastectomía y linfadenectomía axilar, mastectomía y radioterapia axilar y mastectomía y observación de la axila en el estudio NSABP-04 (4). Tras años de seguimiento no se observaron diferencias en la supervivencia global, aunque la tasa de recurrencia axilar fue significativamente mayor en el grupo de observación de la axila respecto al de radioterapia y linfadenectomía axilar. Empezó a pensarse, por tanto, que la afectación axilar no era la fuente principal de la diseminación a distancia en el cáncer de mama.

A pesar de los resultados de ambos estudios, la realización de linfadenectomía axilar continuó siendo una parte fundamental en el tratamiento del cáncer de mama en estadio inicial hasta finales del siglo xx (5).

DE LA LINFADENECTOMÍA AXILAR A LA BIOPSIA SELECTIVA DEL GANGLIO CENTINELA

En general, el tratamiento quirúrgico del cáncer de mama ha ido evolucionando progresivamente hacia un tratamiento menos agresivo. En el tratamiento de la mama, se pasó de la mastectomía de Halsted al tratamiento conservador propuesto por Fisher y Veronesi (6). Respecto a la axila, en la década de los noventa del siglo pasado se logró un cambio importante: se pasó de la linfadenectomía axilar reglada (LAR) en todos los casos a la biopsia selectiva del ganglio centinela (BSGC).

Para entender la progresiva desescalada de la cirugía de la axila, hay que tener en cuenta una serie de factores que han influido (5,7).

Por un lado, con la implantación de los programas de cribado poblacional, el porcentaje de pacientes con cáncer de mama y afectación metastásica axilar al diagnóstico se vio reducido. Esto, junto con los resultados de los estudios NSABP-04(4), hizo evidente que a muchas pacientes a las que se les realizaba la LAR sin afectación axilar no se les aportaba ningún beneficio terapéutico y sí un riesgo innecesario de comorbilidad con el desarrollo de linfedema, dolor, parestesias, limitación de movilidad del hombro, etc. (8).

Por otro lado, el desarrollo y la mejora de los tratamientos adyuvantes tanto sistémicos como de radioterapia hicieron que la cirugía de la axila adquiriera un papel pronóstico o predictivo más que terapéutico. También hay que tener en cuenta el mayor conocimiento de la biología molecular del tumor primario y su relevancia a la hora de seleccionar a las pacientes que pueden beneficiarse de tratamiento adyuvante.

Todo ello llevó al desarrollo de una técnica menos agresiva para conocer el estado de la axila: la BSGC, cuyo objetivo era reducir la morbilidad que conlleva la LAR, manteniendo la precisión en la estadificación de la axila y sin comprometer la seguridad oncológica (1).

En 1994, Giuliano y cols. hicieron uso de la biopsia del ganglio centinela en el cáncer de mama (con colorante azul de isosulfán) y lo describieron como un método preciso para obtener información sobre la axila en pacientes con ganglios clínicamente negativos. Posteriormente, se publicaron estudios que combinaban el uso de radiotrazador y colorante en los que se observó una mayor tasa de identificación (9,10).

El estudio del Instituto Oncológico Europeo, dirigido por Veronesi y cols. (11), y el estudio NSABP-32 (12) permitieron validar la técnica.

La BSGC es un procedimiento universalmente aceptado en pacientes con cáncer de mama en estadios iniciales y axila clínicamente negativa. Esta técnica permite conocer el estado preciso de la axila mediante un abordaje mínimamente invasivo, con menores tasas de linfedema y morbilidad, por lo que mejora la calidad de vida de las pacientes en comparación con la linfadenectomía axilar.

CIRUGÍA DE LA AXILA SI LA BIOPSIA DEL GANGLIO CENTINELA ES NEGATIVA

Se han realizado varios estudios aleatorizados que comparan la realización de BSGC frente a LAR. De todos ellos, destacamos el dirigido por el Instituto Oncológico Europeo y el estudio NSABP-32 (11,12).

El estudio dirigido por el Instituto Oncológico Europeo fue el primero para validar la técnica de BSGC como predictor del estado axilar. Veronesi y cols. aleatorizaron 516 pacientes con cáncer de mama de ≤ 2 cm entre los años 1998 y 1999 en dos grupos: BSGC + linfadenectomía axilar frente a BSGC, completando la linfadenectomía axilar si el ganglio centinela (GC) resultaba positivo.

El estudio NSABP-B32 fue el de mayor número de pacientes: aleatorizó 5611 mujeres entre los años 1999 y 2004. Al igual que en el estudio mencionado previamente se establecieron dos grupos en función de si se realizaba linfadenectomía axilar de inicio o solo si el GC era positivo.

Ambos estudios, con un seguimiento a largo plazo, mostraron que no existían diferencias en la tasa de recurrencia axilar, en la metástasis a distancia ni en la supervivencia, por lo que concluyeron que, en pacientes con cáncer de mama y axila clínicamente negativa, si el GC es negativo, la BSGC sin linfadenectomía axilar era una técnica adecuada, segura y efectiva para el manejo de la axila en el cáncer de mama.

Con base en dichos estudios no se recomienda realizar tratamiento adicional en la axila en aquellas pacientes con cáncer de mama en estadio inicial sin afectación metastásica del GC (13).

CIRUGÍA DE LA AXILA SI LA BIOPSIA DEL GANGLIO CENTINELA ES POSITIVA

¿ESTÁ JUSTIFICADA LA LINFADENECTOMÍA AXILAR EN PACIENTES CON GANGLIO CENTINELA CON MICROMETÁSTASIS O CÉLULAS AISLADAS?

Diversos estudios han analizado la importancia clínica de la afectación del GC con micrometástasis y la necesidad o no de realizar LAR. Dentro de ellos, destacamos dos:

El IBCSG 23-01 (2001-2010) es un estudio de no inferioridad, prospectivo, multicéntrico y aleatorizado en el que se incluyeron 934 pacientes con cáncer de mama en estadios iniciales con al menos un GC con micrometástasis y se aleatorizaron en dos grupos según se realizara o no LAR. El seguimiento de las pacientes fue de 10 años aproximadamente y no se observaron diferencias entre ambos grupos en la supervivencia libre de enfermedad, la supervivencia global ni en la tasa de recurrencia (14).

El estudio español AATRM 048 aleatorizó a 233 pacientes con cáncer de mama de hasta 3,5 cm y GC con micrometástasis en la realización de LAR frente a observación. Tras un seguimiento de 5 años, los autores llegaron a la misma conclusión que en el estudio IBCSG 23-01, sin encontrar diferencias entre ambos grupos en relación a la tasa de supervivencia (15).

El estudio SENOMIC publicó en 2021 sus primeros resultados con un seguimiento de tres años. La supervivencia libre de enfermedad fue del 96,2 %, aunque se observaron diferencias entre las pacientes que se sometieron a mastectomía respecto a tratamiento conservador (93,8 % frente a 97,8 %, $p = 0,011$). Los autores concluyen que, aunque los resultados preliminares son prometedores, es de especial importancia mantener un seguimiento más prolongado, especialmente en las pacientes que se someten a mastectomía (16).

En la actualidad, las guías clínicas tanto americanas como europeas no recomiendan realizar LAR en pacientes con micrometástasis o células aisladas en el GC, puesto que no tiene impacto en su supervivencia (17).

¿ES NECESARIO REALIZAR LA LINFADENECTOMÍA AXILAR EN TODAS LAS PACIENTES CON GANGLIO CENTINELA CON MACROMETÁSTASIS?

La LAR es el tratamiento estándar en pacientes con afectación metastásica que no son candidatas a tratamiento sistémico primario. Sin embargo, los resultados de varios estudios que evalúan las diferentes opciones de manejo de la axila en pacientes con cáncer de mama en estadio inicial cuestionaron la necesidad de realizar LAR en todas las pacientes con CG positivo (18).

El estudio ACOSOG Z0011 es uno de los estudios más discutidos sobre este tema. En el estudio se incluyeron pacientes con lesiones T1-2 candidatas a tratamiento conservador de la mama y a radioterapia con uno o dos GC positivos, tanto con micrometástasis como macrometástasis. Se aleatorizaron a realizar LAR o a no recibir ningún tratamiento axilar adicional. Tanto en los resultados iniciales como a los 10 años de seguimiento no se encontraron diferencias en la recurrencia ni en la supervivencia entre ambos grupos. La tasa de recurrencia axilar entre el grupo de observación fue del 1,5 % y en el grupo de LAR, del 0,5 % ($p = 0,28$), y la tasa de supervivencia libre de enfermedad fue del 80,2 % y del 78,2 %, respectivamente ($p = 0,32$) (19,20).

El estudio AMAROS seleccionó pacientes con criterios similares al Z0011, pero también incluyó a pacientes sometidas a mastectomía. Las pacientes fueron aleatorizadas para completar LAR o radioterapia axilar. Aproximadamente el 80 % de las lesiones eran de 2 cm, por lo que en el 82 % de los casos se realizó tratamiento conservador y en el 18 % aproximadamente, mastectomía en ambos brazos. Después de una mediana de seguimiento de 6 años, tanto la LAR como la radioterapia axilar proporcionaron un control axilar similar (21).

El estudio OTOSAR confirmó los resultados del estudio AMAROS. Se incluyeron 2073 pacientes con cáncer de mama en estadio inicial y afectación de menos de dos GC. Los resultados mostraron que la radioterapia axilar no era inferior a la LAR en términos de supervivencia y de recurrencia regional (22).

Los resultados de estos estudios, en especial el del estudio ACOSOG Z0011, han tenido un impacto importante en la práctica clínica. Desde su primera publicación, las guías NCCN y ASCO se modificaron y recomiendan no realizar LAR en pacientes con cáncer de mama en estadio inicial, con afectación metastásica en 1 o 2 GC, que van a recibir tratamiento conservador con radioterapia adyuvante de toda la mama y terapia sistémica adyuvante.

Hay que tener en cuenta que la heterogeneidad del cáncer de mama no está representada en estos estudios (13). En el estudio ACOSOG Z0011 existe un predominio de pacientes mayores de 50 años con tumores luminales y un gran porcentaje presentaba micrometástasis. Debido a ello, surgen estudios que plantean la aplicabilidad de los criterios Z0011 en pacientes con

mayor riesgo de recurrencia locorregional o metástasis a distancia, como mujeres más jóvenes o aquellas con tumores HER2 o triple negativo (23,24).

Por ello, las recomendaciones de las guías clínicas han generado controversia en algunos grupos y, de hecho, existe una variación considerable en los protocolos de tratamiento. Muchos centros adoptan un algoritmo de tratamiento individualizado basado en las características específicas de los pacientes y en la evaluación del equipo multidisciplinario (18).

En los centros en los que se utilice la técnica OSNA, la carga tumoral total será el criterio para decidir la indicación o no de LAR, independientemente del número de ganglios metastásicos (25).

En la actualidad, están en marcha varios ensayos clínicos con el objetivo de dar respuesta a preguntas que quedan por resolver. Los ensayos POSNOC y SENOMAC incluyen pacientes con cáncer de mama con axila clínicamente negativa que presentan macrometástasis en 1 o 2 GC y que se someten a cirugía conservadora o mastectomía. Se aleatorizan para recibir tratamiento sistémico adyuvante frente a tratamiento sistémico adyuvante y LAR o radioterapia axilar. Los estudios SOUND, ISEMA y BOOG 2013-08 tienen como objetivo evaluar si la falta de información sobre el estado patológico de los ganglios linfáticos axilares sería adecuada para la toma de decisión sobre el tratamiento adyuvante (5,7,18) (Fig. 1).

CIRUGÍA DE LA AXILA EN TRATAMIENTO NEOADYUVANTE

La terapia sistémica primaria o neoadyuvancia (NAC) en el cáncer de mama operable ha cambiado la perspec-

tiva en la toma de decisiones del tratamiento quirúrgico. El manejo de la axila en estos pacientes sigue sin estar claramente establecido, en especial en los casos en los que el estado axilar es inicialmente positivo.

¿CUÁNDO ES EL MEJOR MOMENTO PARA REALIZAR LA BSGC EN PACIENTES QUE VAN A RECIBIR NAC?

La realización de la BSGC tanto antes como después de la NAC tiene sus ventajas y sus inconvenientes. Cuando se realiza antes de la NAC, permite conocer el estado axilar inicial. Esto puede utilizarse para establecer el pronóstico y la decisión de tratamiento posterior. Sin embargo, si el resultado patológico del GC es positivo, implicaría la realización de LAR sin tener en cuenta la posibilidad de que algunos pacientes alcanzan una respuesta patológica completa tras el tratamiento neoadyuvante que, según los estudios publicados, se estima que es del 40-70 % según el subtipo tumoral (26).

Cuando la BSGC se realiza después de la NAC y el resultado es negativo, puede evitarse la realización de LAR. Sin embargo, la realización de BSGC después del tratamiento sistémico primario en pacientes que presentan axila positiva inicialmente es controvertida.

Una preocupación respecto a la BSGC después de la NAC es si el tratamiento sistémico podría afectar al drenaje linfático debido a la fibrosis o al bloqueo con células tumorales residuales, lo que da lugar a una menor tasa de identificación y a una mayor tasa de falsos negativos. Por otro lado, el tratamiento NAC podría no afectar de igual manera a todos los ganglios axilares, lo que supondría una menor precisión de la BSGC (8,26).

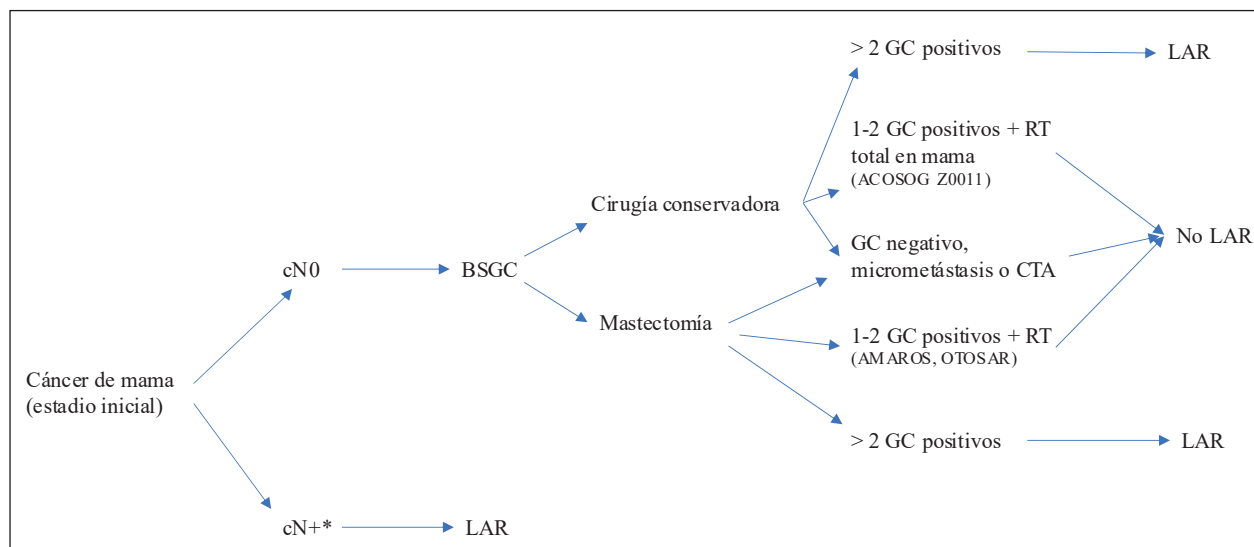


Fig. 1. Propuesta de manejo axilar en paciente con cáncer de mama en estadio inicial. *Valorar en un comité multidisciplinar el beneficio de la neoadyuvancia (modificado de cita 25).

¿ES SEGURO REALIZAR LA BSGC DESPUÉS DEL TRATAMIENTO NEOADYUVANTE EN PACIENTES CON CÁNCER DE MAMA?

Dentro de la realización de la BSGC pos-NAC es importante diferenciar entre dos escenarios:

Por un lado, las pacientes con cáncer de mama y axila clínicamente negativa. En esta situación, la realización de la BSGC después del tratamiento NAC se ha demostrado equivalente a lo observado en pacientes sometidas a cirugía inicial.

El estudio NSABP-27 analiza los resultados de 428 pacientes a las que se les realizó BSGC seguido de LAR tras finalizar tratamiento neoadyuvante. La tasa de detección del GC fue del 84,8 % y la tasa de falsos negativos, del 10,7 % (5,8,27). El estudio GANEA es un estudio prospectivo y multicéntrico en el que se analizaron 195 pacientes. La tasa de detección fue del 90 % y la tasa de falsos negativos, del 11,5 % (28).

La tasa de detección parece ser menor cuando se realiza antes y después del tratamiento sistémico primario según los resultados del estudio SENTINA (29).

De acuerdo con lo expuesto previamente, la realización de la BSGC en pacientes que presentan axila clínicamente negativa es segura después del tratamiento NAC (30).

Por otro lado, las pacientes con cáncer de mama y afectación axilar inicial. El manejo estándar en estos pacientes ha sido la LAR. Sin embargo, al observar que en un porcentaje de pacientes con tratamiento NAC se alcanzaba una respuesta patológica completa de la axila surge el interés por realizar la BSGC después del tratamiento neoadyuvante en este contexto (26).

Destacan cuatro estudios prospectivos que analizan el valor del GC como predictor del estado axilar en pacientes con afectación axilar en el momento del diagnóstico y del tratamiento neoadyuvante.

El estudio ACOSOG Z1071 se diseñó para investigar la tasa de falsos negativos después de la NAC en pacientes con axila positiva al diagnóstico. Se incluyeron 756 pacientes con enfermedad T0-T4 y N1-2. En todas las pacientes se realizó BSGC seguido de LAR (31).

El ensayo SENTINA es un estudio multicéntrico, prospectivo y de cuatro brazos diseñado para determinar el mejor momento para la realización de la BSGC en relación con el tratamiento neoadyuvante. En el brazo A, las pacientes con axila negativa se sometieron a BSGC previo a la NAC. En el brazo B, si el ganglio centinela era positivo, se realizaba una segunda BSGC después de la NAC. En el brazo C, a las pacientes con axila positiva al inicio que se convertía a clínicamente negativa se les realizaba BSGC y LAR y en el brazo D, las pacientes con axila positiva al inicio, y que se mantenía después de la NAC, se sometieron directamente a LAR (29).

El estudio SN FNAC incluyó 153 pacientes con axila positiva inicialmente. Se excluyen cáncer de mama T4 y afectación axilar N3. Después del tratamiento NAC,

todas las pacientes se sometieron a BSGC y posterior LAR. La diferencia respecto a los estudios previos es que cualquier afectación patológica del GC, incluyendo micrometástasis, se consideró positiva y todas las biopsias se analizaron mediante inmunohistoquímica (32).

El estudio GANEA 2 se diseñó para evaluar la precisión y la seguridad del GC después de la NAC en pacientes de cáncer de mama. Las pacientes se dividieron en dos grupos en función de la afectación axilar inicial. Las pacientes con axila negativa se sometieron a BSGC pos-NAC y LAR solo si este resultaba positivo. Las pacientes con axila positiva inicialmente se sometieron a BSGC y LAR. El objetivo principal era determinar la tasa de falsos negativos y el objetivo secundario, determinar factores predictivos de una LAR positiva (33).

Todos estos estudios coinciden en que, en estos casos, hay que tener en cuenta que la realización de la BSGC pos-NAC presenta una tasa de detección menor respecto a la observada en pacientes cN0 iniciales, con un rango de 79-93 %, y una tasa de falsos negativos mayor (del 9,6-14 %), que se reduce si se obtienen más de tres ganglios centinela y si se usa doble trazador para su localización.

En el 2018, se publicó un metaanálisis en el que se observó que la tasa de falsos negativos disminuyó del 19 al 11 % al utilizar doble trazador y destaca la importancia de la cantidad de GC identificados, con una reducción de falsos negativos del 20 %, con la identificación de un solo GC al 12 % con dos GC y hasta el 4 % con la identificación de tres o más GC (5).

Con la intención de reducir la tasa de falsos negativos se han propuesto diferentes técnicas para identificar el verdadero GC. Parece lógico extirpar el ganglio que fue biopsiado inicialmente para comprobar si persiste o no enfermedad residual tras la NAC. Con ese objetivo se propuso la colocación de un clip en el momento de la biopsia ganglionar inicial y extirpar dicho ganglio después del tratamiento NAC (1,5,8).

En el estudio ACOSOG Z1071, a 203 pacientes se les colocó un clip en el ganglio positivo en el momento del diagnóstico. A 141 pacientes se les realizó un control radiológico de los ganglios para comprobar la extirpación del ganglio marcado, así como su coincidencia o no con el GC. En el 24 % de los casos el ganglio marcado con un clip no coincidió con el GC. En las pacientes en las que el ganglio marcado coincidía con el GC, la tasa de falsos negativos fue del 6,8 % (34).

Otros trabajos, como el dirigido por Claudle y cols., de la MD Anderson (35), y el publicado por Donker y cols. (36), también mostraron que la extracción del ganglio marcado mejoraba significativamente la tasa de falsos negativos de la BSGC después de la neoadyuvancia en pacientes con afectación axilar al diagnóstico.

Tras estos resultados se propuso la disección axilar dirigida (TAD), que consiste en extirpar el ganglio o los ganglios marcados cuando estos no coinciden con el GC. Los estudios publicados respecto a este procedimiento

concluyen que la TAD es una opción segura para evitar la linfadenectomía axilar en pacientes con enfermedad axilar al diagnóstico y respuesta patológica completa axilar (26). Sin embargo, queda por definir cuál es el mejor método para la localización de los ganglios marcados, así como la técnica que debería emplearse en los pacientes con múltiples ganglios positivos en las pruebas de imagen.

En resumen, en la actualidad, en pacientes con cáncer de mama y afectación axilar inicial que muestran respuesta clínica y radiológica, la identificación y la extirpación de 3 o más GC negativos con el uso de doble radiotrazador, junto con la extirpación del ganglio o de los ganglios marcados, puede omitir la necesidad de LAR.

Es importante destacar que son varios los estudios que plantean la necesidad de realizar una selección de pacientes o subgrupos de pacientes que por sus características puedan ser más apropiados para evitar la realización de LAR (33,37-39).

¿CUÁL ES EL MANEJO AXILAR MÁS ADECUADO PARA LAS PACIENTES CON CÁNCER DE MAMA Y BSGC POSNEOADYUVANCIA POSITIVO?

Para las pacientes con ganglios patológicamente positivos después de la NAC, el tratamiento estándar es la LAR. La importancia de las micrometástasis o de las células tumorales aisladas posquimioterapia sigue sin estar clara, ya que pueden tener una importancia biológica diferente si representan el depósito residual de una macrometástasis inicial o si inicialmente se trataba de una micrometástasis (1,26).

Sin embargo, existe evidencias (nivel I y III) para evitar la LAR en casos seleccionados con características

favorables, como presencia de células tumorales aisladas, micrometástasis, respuesta patológica completa en la mama e inmunofenotipo luminal A. Esta decisión debe discutirse por un equipo multidisciplinar (25).

¿ES SEGURO EVITAR LA REALIZACIÓN DE LAR EN PACIENTES CON CÁNCER DE MAMA Y AXILA POSITIVA INICIALMENTE Y BSGC POS-NAC NEGATIVO?

En la actualidad, los datos sobre la recaída ganglionar después de NAC son escasos. En el estudio publicado por Galimberti y cols., en el que se incluyó a 70 pacientes a las que se les diagnosticó enfermedad ganglionar positiva antes de NAC y se les realizó BSGC con resultado negativo sin LAR después del tratamiento, no hubo recaídas ganglionares en una mediana de 5 años de seguimiento (40). En otro estudio actual, en el que se incluyen 58 pacientes con afectación axilar que se convierte en negativa tras la neoadyuvancia, tampoco muestran recurrencias axilares con un seguimiento de cinco años (41).

Ambos estudios respaldan la omisión de la LAR a favor de la BSGC en las pacientes con axila positiva inicial que se convierte en negativa después de la NAC. Sin embargo, es necesario obtener más información sobre la recaída ganglionar tras NAC, ya que es posible que sea más alta en los casos en los que haya enfermedad residual en los ganglios axilares no centinelas (1).

Los resultados de los estudios prospectivos que están en marcha (NSABP B-51/RTOG 1304, Alliance AO11202 y OPTIMAL II) permitirán definir aún mejor el manejo axilar después de la NAC en aquellas pacientes con afectación axilar inicial con una respuesta completa al tratamiento (26) (Fig. 2).

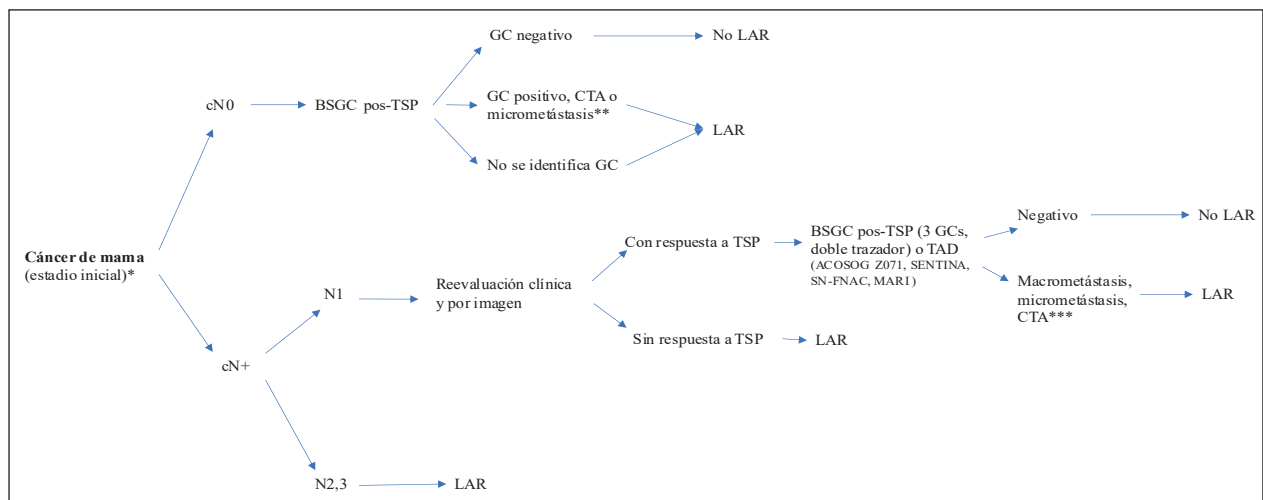


Fig. 2. Propuesta de manejo axilar en paciente con cáncer de mama en estadio inicial *con indicación de tratamiento neoadyuvante. **Si CTA o micrometástasis y factores asociados favorables, un comité multidisciplinar debe valorar el beneficio de LAR frente a RT. ***Si CTA o micrometástasis, CTT < 15000 por OSNA, factores favorables y respuesta patológica completa, hay que valorar en un comité multidisciplinar el beneficio de LAR (modificado de cita 25).

CONCLUSIONES

La LAR ha sido reemplazada por la BSGC en aquellas pacientes con cáncer de mama en estadio inicial y axila clínicamente negativa. Los resultados de diferentes estudios, la optimización de los tratamientos de quimioterapia y de radioterapia y la importancia de la biología tumoral cuestionan la necesidad de realizar linfadenectomía axilar en determinadas situaciones. Varios ensayos clínicos han dado respuesta y han tenido un impacto importante en la práctica clínica. Sin embargo, todavía existen dudas sobre el manejo más adecuado de la axila, especialmente en pacientes con cáncer de mama en estadio inicial y macrometástasis en menos de tres ganglios o en pacientes con cáncer de mama y de axila positiva inicialmente que se convierte en negativa tras finalizar el tratamiento neoadyuvante. Quizá los estudios que están en marcha puedan resolver las controversias generadas sobre la desescalada en la cirugía de la axila. Mientras tanto, debe individualizarse cada caso en un comité multidisciplinario y deben tomarse decisiones según el beneficio que pueda aportársele a la paciente, los efectos secundarios y el impacto en su calidad de vida.

Conflicto de intereses: la autora declara no tener conflicto de interés.

CORRESPONDENCIA:

Irene Osorio Silla
Hospital Universitario Fundación Jiménez Díaz
Avda. de los Reyes Católicos, 2
28040 Madrid
e-mail: i.osoriosilla@gmail.com

BIBLIOGRAFÍA

- Jatoi I, Benson JR. Surgical management of the axilla in early breast cancer. *Curr Probl Surg* 2018;55(2):47-65.
- San Román Terán JM, Díaz Faes J, Rubial Morell A, Sánchez del Río M, Sogo Manzano C, Suarez Cueva JM, et al. Tratamiento radical del cáncer de mama. En: Hernández Muñoz G, Bernardello E, Aristodemo Pinotti J. *Cáncer de mama*. 1.ª ed. Mc Graw-Hill internamericana; 1998. p. 292-308.
- Cancer research campaign (King's/Cambridge) trial for early breast cancer. A detailed update at the tenth year. *Cancer Research Campaign Working Party. Lancet* 1980;2(8185):55-60.
- Fisher B, Jeong JH, Anderson S, Bryant J, Fisher ER, Wolmark N. Twenty-five-year follow-up of a randomized trial comparing radical mastectomy, total mastectomy, and total mastectomy followed by irradiation. *N Engl J Med* 2002;347(8):567-75.
- Magnoni F, Galimberti V, Corso G, Intra M, Sacchini V, Veronesi P. Axillary surgery in breast cancer: An updated historical perspective. *Semin Oncol* 2020;47(6):341-52.
- Magnoni F, Alessandrini S, Alberti L, Polizzi A, Rotili A, Veronesi P, et al. Breast cancer surgery: new issues. *Curr Oncol* 2021;28(5):4053-66.
- Jatoi I, Benson JR, Toi M. De-escalation of axillary surgery in early breast cancer. *Lancet Oncol* 2016;17(10):e430-41.
- Ribeiro González M, Ferrer González A, Pulido Roa I, Santoyo Santoyo J. La axila en el cáncer de mama. Cómo evitar la linfadenectomía axilar en pacientes con axila clínica positiva. *Cir Andal* 2021;32(2):195-203.
- Valero MG, Golshan M. Management of the Axilla in Early Breast Cancer. *Cancer Treat Res* 2018;173:39-52.
- Giuliano AE, Kirgan DM, Guenther JM, Morton DL. Lymphatic mapping and sentinel lymphadenectomy for breast cancer. *Ann Surg* 1994;220(3):391-8; discusión 398-401.
- Veronesi U, Paganelli G, Viale G, Luini A, Zurrada S, Galimberti V, et al. A randomized comparison of sentinel-node biopsy with routine axillary dissection in breast cancer. *N Engl J Med* 2003;349(6):546-53.
- Krag DN, Anderson SJ, Julian TB, Brown AM, Harlow SP, Ashikaga T, et al. Technical outcomes of sentinel-lymph-node resection and conventional axillary-lymph-node dissection in patients with clinically node-negative breast cancer: results from the NSABP B-32 randomised phase III trial. *Lancet Oncol* 2007;8(10):881-8.
- García Novoa A, Acea Nebriil B. Treatment of the axilla in breast cancer surgery: systematic review of its impact on survival. *Cir Esp* 2017;95(9):503-12.
- Galimberti V, Cole BF, Viale G, Veronesi P, Vicini E, Intra M, et al. Axillary dissection versus no axillary dissection in patients with breast cancer and sentinel-node micrometastases (IBCSG 23-01): 10-year follow-up of a randomised, controlled phase 3 trial. *Lancet Oncol* 2018;19(10):1385-93.
- Solá M, Alberro JA, Fraile M, Santesteban P, Ramos M, Fabregas R, et al. Complete axillary lymph node dissection versus clinical follow-up in breast cancer patients with sentinel node micrometastasis: final results from the multicenter clinical trial AATRM 048/13/2000. *Ann Surg Oncol* 2013;20(1):120-7.
- Andersson Y, Bergkvist L, Frisell J, de Boniface J. Omitting completion axillary lymph node dissection after detection of sentinel node micrometastases in breast cancer: first results from the prospective SENOMIC trial. *Br J Surg* 2021;108(9):1105-11.
- Cardoso F, Kyriakides S, Ohno S, Penault-Llorca F, Poortmans P, Rubio IT, et al. Early breast cancer: ESMO Clinical Practice Guidelines for diagnosis, treatment and follow up. *Ann Oncol* 2019;30(8):1194-220.
- García-Etienne CA, Ferrari A, Della Valle A, Lucioni M, Ferraris E, Di Giulio G, et al. Management of the axilla in patients with breast cancer and positive sentinel lymph node biopsy: An evidence-based update in a European breast center. *Eur J Surg Oncol* 2020;46(1):15-23.
- Huang TW, Su CM, Tam KW. Axillary Management in Women with Early Breast Cancer and Limited Sentinel Node Metastasis: A Systematic Review and Metaanalysis of Real-World Evidence in the Post-ACOSOG Z0011 Era. *Ann Surg Oncol* 2021;28(2):920-9.
- Giuliano AE, Ballman KV, McCall L, Beitsch PD, Brennan MB, Kelemen PR, et al. Effect of Axillary Dissection vs No Axillary Dissection on 10-Year Overall Survival Among Women with Invasive Breast Cancer and Sentinel Node Metastasis: The ACOSOG Z0011 (Alliance) Randomized Clinical Trial. *JAMA* 2017;318(10):918-26.
- Donker M, van Tienhoven G, Straver ME, Meijnen P, van de Velde CJ, Mansel RE, et al. Radiotherapy or surgery of the axilla after a positive sentinel node in breast cancer (EORTC 10981-2023 AMAROS): a randomised, multicentre, open-label, phase 3 non-inferiority trial. *Lancet Oncol* 2014;15(12):1303-10.
- Sávolt Á, Péley G, Polgár C, Udvarhelyi N, Rubovszky G, Kovács E, et al. Eight-year follow up result of the OTOASOR trial: The Optimal Treatment Of the Axilla - Surgery Or Radiotherapy after positive sentinel lymph node biopsy in early-stage breast cancer: A randomized, single centre, phase III, non-inferiority trial. *Eur J Surg Oncol* 2017;43(4):672-9.
- Ong CT, Thomas SM, Blitzblau RC, Fayanju OM, Park TS, Plichta JK, et al. Patient age and Tumor Subtype predict the extent of axillary surgery among breast cancer patients eligible for the

- American College of Surgeons Oncology Group Trial Z0011. *Ann Surg Oncol* 2017;24(12):3559-66.
24. Morrow M, Van Zee KJ, Patil S, Petruolo O, Mamtani A, Barrio AV, et al. Axillary Dissection and Nodal Irradiation can be avoided for most-positive Z0011 eligible breast cancers: A prospective validation study of 793 patients. *Ann Surg* 2017;266(3):457-62.
 25. Bernet L, Piñero A, Martínez M, et al. Consenso de la Sociedad Española de Senología y Patología Mamaria (SESPM) sobre la biopsia selectiva del ganglio centinela (BSGC) y el manejo axilar en el cáncer de mama (2022). *Revista de Senología y Patología Mamaria*. Disponible en: <https://doi.org/10.1016/j.senol.2022.07.002>
 26. Currey A, Patten CR, Bergom C, Wilson JF, Kong AL. Management of the axilla after neoadjuvant chemotherapy for breast cancer: sentinel node biopsy and radiotherapy considerations. *Breast J* 2018;24(6):902-10.
 27. Mamounas EP, Brown A, Anderson S, Smith R, Julian T, Miller B, et al. Sentinel Node Biopsy after Neoadjuvant Chemotherapy in breast cancer: Results from National Surgical Breast and Bowel Project Protocol B-27. *J Clin Oncol* 2005;23(12):2694-702.
 28. Classe JM, Bordes V, Campion L, Mignotte H, Dravet F, Leveque J, et al. Sentinel lymph node biopsy after neoadjuvant chemotherapy for advanced breast cancer: Results of ganglion sentinelle et Chimiotherapie Neoadjuvante, a French prospective multicentric study. *J Clin Oncol* 2009;27(5):726-32.
 29. Kuehn T, Bauerfeind I, Fehm T, Fleige B, Hausschild M, Helms G, et al. Sentinel- lymph node biopsy in patients with breast cancer before and after neoadjuvant chemotherapy (SENTINA): a prospective, multicentre cohort study. *Lancet Oncol* 2013;14(7):609-18.
 30. Pfob A, Heil J. Breast and axillary surgery after neoadjuvant systemic treatment- a review of clinical routine recommendations and the latest clinical research. *Breast* 2022;62(Suppl 1):S7-S11.
 31. Boughey JC, Suman VJ, Mittendorf EA, Ahrendt GM, Wilke LG, Taback B, et al. Alliance for Clinical Trials in Oncology. Sentinel lymph node surgery after neoadjuvant chemotherapy in patients with node-positive breast cancer: the ACOSOG Z1071 (Alliance) clinical trial. *JAMA* 2013;310(14):1455-61.
 32. Boileau JF, Poirier B, Basik M, Holloway CM, Gaboury L, Sideris L, et al. Sentinel node biopsy after neoadjuvant chemotherapy in biopsy-proven node-positive breast cancer: the SN FNAC study. *J Clin Oncol* 2015;33(3):258-64.
 33. Classe JM, Loaec C, Gimbergues P, Alran S, de Lara CT, Dupre PF, et al. Sentinel lymph node biopsy without axillary lymphadenectomy after neoadjuvant chemotherapy is accurate and safe for selected patients: the GANEA 2 study. *Breast Cancer Res Treat* 2019;173(2):343-52.
 34. Boughey JC, Ballman KV, Le-Petross HT, McCall LM, Mittendorf EA, Ahrendt GM, et al. Identification and resection of Clipped Node Decreases the False. Negative Rate of Sentinel Lymph Node Surgery in Patients Presenting with node-positive Breast cancer (T0-T4, N1-2) who receive Neoadjuvant chemotherapy. Results from ACOSOG 1071 (Alliance). *Ann Surg* 2016;263(4):802-6.
 35. Caudle AS, Yang WT, Krishnamurthy S, Mittendorf EA, Black DM, Gilcrease MZ, et al. Improved Axillary Evaluation Following Neoadjuvant Therapy for Patients with Node-Positive Breast Cancer Using Selective Evaluation of Clipped Nodes: Implementation of Targeted Axillary Dissection. *J Clin Oncol* 2016;34(10):1072-8.
 36. Donker M, Straver ME, Wesseling J, Loo CE, Schot M, Drukker CA, et al. Marking axillary lymph nodes with radioactive iodine seeds for axillary staging after neoadjuvant systemic treatment in breast cancer patients: the MARI procedure. *Ann Surg* 2015;261(2):378-82.
 37. Chang JM, Leung JWT, Moy L, Ha SM, Moon WK. Axillary Nodal Evaluation in Breast Cancer: State of the Art. *Radiology* 2020;295(3):500-15.
 38. Osorio-Silla I, Gómez Valdazo A, Sánchez Méndez JI, York E, Díaz-Almirón M, Gómez Ramírez J, et al. Is it always necessary to perform an axillary lymph node dissection after neoadjuvant chemotherapy for breast cancer? *Ann R Coll Surg Engl* 2019;101(3):186-92.
 39. Weiss A, Golshan M, Ollila DW. ASO Author Reflections: Accurately Predicting Nodal pCR Holds the Key to Axillary Surgery De-escalation Strategies. *Ann Surg Oncol* 2021;28(11):5972-3.
 40. Galimberti V, Ribeiro Fontana SK, Maisonneuve P, Steccanella F, Vento AR, Intra M, et al. Sentinel node biopsy after neoadjuvant treatment in breast cancer: five-year follow-up of patients with clinically node negative or node positive disease before treatment. *Eur J Surg Oncol* 2016;42:361-8.
 41. Wong SM, Basik M, Florianova L, Margolese R, Dumitra S, Muanza T, et al. Oncologic Safety of Sentinel Lymph Node Biopsy Alone After Neoadjuvant Chemotherapy for Breast Cancer. *Ann Surg Oncol* 2021;28(5):2621-9.