

Cirugía de las metástasis hepáticas

VÍCTOR LÓPEZ LÓPEZ, ASUNCIÓN LÓPEZ CONESA, ROBERTO BRUSADIN, DAVID FERRERAS,
RICARDO ROBLES CAMPOS

*Unidad de Cirugía Hepatobiliar. Servicio de Cirugía General y del Aparato Digestivo. Hospital Clínico
Universitario Virgen de la Arrixaca. IMIB-Arrixaca. Murcia*

RESUMEN

El manejo de las metástasis hepáticas ha cambiado de forma drástica en los últimos años. Desde el punto de vista quirúrgico, los avances en los regímenes de quimioterapia han sido fundamentales para permitir rescatar pacientes inicialmente irresecables y mejorar los resultados oncológicos a largo plazo. Además, las mejoras de los medios de diagnóstico, las técnicas de regeneración hepática, la cirugía mínimamente invasiva y el manejo perioperatorio han permitido una mejora de los resultados al conseguir una disminución de las complicaciones y la mortalidad posoperatoria. En los próximos años se plantean nuevas indicaciones y debates, como el del trasplante en las metástasis hepáticas, que ponen de manifiesto la continua evolución de la indicación quirúrgica en las metástasis hepáticas y la importancia de un tratamiento individualizado en función de las características de cada paciente y su biología tumoral.

PALABRAS CLAVE: Metástasis hepáticas. Regeneración hepática. Cirugía mínimamente invasiva. Quimioterapia perioperatoria. Planificación preoperatoria.

INTRODUCCIÓN

El tratamiento de las metástasis hepáticas ha cambiado de forma espectacular en los últimos 30 años. Los avances producidos en el campo de la quimioterapia, junto con la mejoría de los medios de diagnóstico, los refinamientos de las técnicas quirúrgicas y el manejo perioperatorio han favorecido tanto a un aumento significativo de la supervivencia después de la resección como a una disminución drástica de la morbilidad y, especialmente, de la mortalidad posoperatoria (1,2). Hemos pasado de una mortalidad próxima al 5 % en

ABSTRACT

The management of liver metastases has changed drastically in recent years. From a surgical point of view, advances in chemotherapy regimens have been fundamental in allowing the rescue of initially unresectable patients and better long-term oncological outcomes. In addition, improvements in diagnostic methods, liver regeneration techniques, minimally invasive surgery and perioperative management have allowed an improvement in results with a reduction in complications and postoperative mortality. In the coming years, new indications and debates will arise, such as transplantation in liver metastases, which highlight the continuous evolution of surgical indications in liver metastases and the importance of individualized treatment based on the characteristics of each patient and its tumor biology.

KEYWORDS: Liver metastases. Liver regeneration. Minimally invasive surgery. Perioperative chemotherapy. Surgical planning.

la década de los 80-90, a la época actual con una mortalidad próxima al 1 % donde se operan muchos más pacientes (3). Esta mayor resecabilidad está relacionada con el rescate de metástasis para cirugía en paciente inicialmente inoperables o irresecables, lo cual se consigue con quimioterapia neoadyuvante, con técnicas de regeneración hepática o ambas (4).

Dentro de las metástasis hepáticas se diferencian dos grandes grupos: las metástasis hepáticas de carcinoma colorrectal (MHCCR) y las metástasis hepáticas de carcinoma no colorrectal (tumor neuroendocrino, tumor gastrointestinal del estroma, mama, páncreas, riñón o

estómago, principalmente). En el siguiente capítulo nos centraremos en el manejo de las MHCCR ya que suponen la gran mayoría de las lesiones hepáticas metastásicas que se operan en la actualidad y sus principios se aplican de forma similar a todas las metástasis con algunos matices que explicaremos de forma separada en función del tumor primario.

El cáncer colorrectal (CCR) es el cáncer digestivo más frecuente con una incidencia anual en España de uno 40/100 000 habitantes (5). Es bien conocido que el 25 % de pacientes presentarán metástasis sincrónicas y el otro 25 % de pacientes presentarán metástasis metacrónicas en su evolución. Hasta la actualidad, la cirugía es el único tratamiento con intención curativa que ha demostrado una supervivencia superior al 40 % a los 5 años y del 25 % a los 10 años (6,7).

EVALUACIÓN PREOPERATORIA: LA IMPORTANCIA DEL PERFIL DEL PACIENTE Y DE LA BIOLOGÍA TUMORAL

La selección adecuada de los pacientes es clave para garantizar los mejores resultados. La cirugía hepática, especialmente en aquellos casos en los que es necesario realizar resecciones mayores, somete al paciente a un gran estrés fisiológico. Por ello una exhaustiva evaluación del riesgo preoperatorio especialmente desde el punto de vista cardiopulmonar y de la función hepática es esencial para evitar el mayor número de eventos perioperatorios adversos (8,9).

La correcta estadificación preoperatoria para conocer el contexto clínico del paciente y biológico de tumor es fundamental para el diagnóstico correcto de toda la enfermedad y la elección de la mejor estrategia terapéutica. Todos estos pacientes deben ser discutidos por un comité multidisciplinar (10). Así, el comité se centrará tanto en el estudio del tumor primario, como de la enfermedad hepática y extrahepática, y de los marcadores biológicos y moleculares tumorales para decidir el tratamiento quimioterápico, radioterápico, ablativo y/o quirúrgico más adecuado.

Son múltiples los factores que afectan a la evolución de los pacientes sometidos a una resección por MHCCR. La localización del tumor primario se relaciona con los resultados oncológicos tras la resección hepática. Las metástasis procedentes de colon derecho se asocian con una peor respuesta patológica a la quimioterapia y una peor supervivencia después de la resección, en comparación con las metástasis de tumores de colon izquierdo o de sigma, independientemente del estado mutacional del RAS (11). Aunque, tanto el antígeno carcinoembrionario (CEA) preoperatorio como la elevación de CEA en los primeros meses de la cirugía tienen un fuerte impacto en los resultados oncológicos (12), es el estado mutacional de RAS el marcador tumoral que más influencia tiene en la toma de decisiones

(13). Los pacientes con mutaciones de la señalización a través del oncogén RAS presentan una biología tumoral más agresiva con índices más altos de recurrencia y una supervivencia global más pobre después de la resección de las MHCCR. Las mutaciones en el gen BRAF también se han relacionado con un mal pronóstico después de la resección (14). La incidencia de mutaciones BRAF en MHCCR reseccionados es menor que la de mutaciones RAS (2 a 4 % versus 30-40 %) y ocurren mayormente en el codón 600. Diferentes estudios multicéntricos han demostrado que estos pacientes tienen una peor supervivencia global y libre de enfermedad a excepción de un subgrupo con factores pronósticos favorables (tumores primarios con ganglios negativos o CEA < 200 mg/l) (15). Por ello, su presencia no puede ser un motivo para no indicar la cirugía, pero debe ser utilizado para ayudar tanto al especialista como al paciente para conocer la probabilidad de recurrencia.

LA RELEVANCIA DEL ESTUDIO RADIOLÓGICO EN EL PLANTEAMIENTO QUIRÚRGICO

El primer paso para la planificación preoperatoria de un paciente con metástasis hepáticas es realizar un adecuado estudio radiológico. Los estudios de imagen, como la tomografía computarizada (TC), la resonancia magnética (RM) y la tomografía por emisión de positrones/tomografía computarizada con fluorodesoxiglucosa integrada (18-FDG PET/TC) han avanzado considerablemente, lo que permite a los radiólogos detectar metástasis hepáticas en una etapa temprana (16). La TC es la modalidad de imagen más utilizada para evaluar las metástasis hepáticas. La TC helicoidal con contraste de alta calidad tiene una sensibilidad de entre el 70 y el 95 % y una especificidad del 96 % para detectar metástasis hepáticas (17,18). Su principal desventaja es su dificultad para diagnosticar correctamente las lesiones en hígados esteatósicos o que han recibido múltiples ciclos de quimioterapia. En estos casos, la RM con ácido gadodámico puede proporcionar un mejor rendimiento diagnóstico y una mayor sensibilidad que la TC para la detección de lesiones pequeñas iguales o menores de 10 mm de diámetro (19,20). Aunque la RM caracteriza mejor las lesiones hepáticas, suele ser menos accesible que la TC y puede ser difícil de realizar en pacientes con claustrofobia e implantes metálicos. Por el contrario, la TC está fácilmente disponible en la mayoría de los centros con un coste relativamente bajo y a menudo se usa para obtener imágenes no solo de metástasis hepáticas, sino también de una amplia gama de sitios potenciales de enfermedad extrahepática durante el mismo examen.

La TC permite la estimación del volumen hepático dentro de la evaluación preoperatoria de pacientes sometidos a resección hepática. En la evaluación de la idoneidad para la cirugía, las consideraciones clave incluyen la

función hepática inicial preoperatoria, el tamaño del paciente, el volumen hepático estandarizado y el volumen hepático residual posoperatorio (VHFR) (21). Esta información es especialmente útil en pacientes que presentan lesiones de gran tamaño o enfermedad bilobar avanzada y precisan de la realización de una técnica de regeneración hepática. Se considera que tras la cirugía debe quedar al menos un 25 % del volumen hepático inicial en el caso de pacientes con un VHFR sano, o mayor del 35 % en el caso de hígados esteatósicos o con quimioterapia, o mayor del 40 % en el caso de cirrosis hepática (22). Además de la evaluación del volumen hepático, la función hepática se puede abordar mediante la evaluación de la eliminación de verde de indocianina. El verde de indocianina se metaboliza en el hígado y se excreta en la bilis. La retención de verde de indocianina > 15 %, después de 15 minutos de administración intravenosa, revela una función hepática alterada y, por tanto, se debe considerar cuidadosamente una hepatectomía mayor (23).

La 18-FDG-PET/TC se puede usar en la planificación preoperatoria, en especial para detectar enfermedad metastásica y valorar la respuesta al tratamiento quimioterápico (24,25). Sin embargo, artículos más recientes han cuestionado esta suposición ya que tiene gran dificultad para detectar lesiones menores de 1 cm y metástasis mucinosas, especialmente en pacientes que han recibido quimioterapia previamente (26).

Por último, en la planificación radiológica preoperatoria requiere una mención especial la utilización de dispositivos de modelización 3D de última generación (27). En la actualidad, los meteóricos avances tecnológicos en el campo de la biomedicina han permitido el desarrollo de nuevos dispositivos 3D que representan con mayor precisión la disposición anatómica de las metástasis. Además, podemos hacer modelos impresos en 3D de alta precisión a partir de modelos virtuales en 3D, que brindan una ayuda adicional en la planificación preoperatoria. Los sistemas de reconstrucción virtual 3D de última generación permiten una representación espacialmente precisa de la anatomía hepática y vascular en función de la complejidad y la variación individual de cada paciente, detallando con precisión las variantes anatómicas arteriales, portales y biliares de cada caso, así como la realización de una estimación aún más rigurosa de la volumetría hepática (28).

CONVERTIR EN RESECABLE LO IRRESECABLE CON QUIMIOTERAPIA NEOADYUVANTE

La utilización de la quimioterapia perioperatoria en el manejo de los pacientes con MHCCR ha supuesto un gran avance en el manejo quirúrgico de estos pacientes (29). La quimioterapia neoadyuvante permite evaluar la biología de las metástasis de manera que, aquellos pacientes que tras la administración de esta presentan

progresión de la enfermedad, no serían subsidiarios a una resección hepática y deberían probar otras líneas de tratamiento hasta conseguir que la enfermedad se estabilice o disminuya (30). Así los dos principales escenarios donde evaluar la efectividad de los tratamientos sistémicos serían la presencia de enfermedad irresecable o resecable al diagnóstico.

Mientras que sin tratamiento neoadyuvante el 70-90 % de los casos de las MHCCR no pueden ser resecados quirúrgicamente en el momento de la presentación, después de la quimioterapia de conversión con regímenes modernos, hasta el 60 % de los pacientes se volverán resecables. Los resultados oncológicos de los pacientes inicialmente irresecables que pueden resecarse tras la quimioterapia son similares a los que tenían enfermedad resecable. Por ello el objetivo principal en el manejo de estos pacientes es intentar reducir el tamaño de las lesiones para convertirlos en resecables. Aunque no se han definido los criterios de selección óptimos, el régimen específico, la duración de la quimioterapia neoadyuvante, la mejor manera en que la quimioterapia debe integrarse con la cirugía en pacientes que presentan enfermedad metastásica sincrónica y los regímenes de quimioterapia basados en 5-fluorouracilo (5-FU) y oxaliplatino o irinotecán son el estándar de atención unidos a la terapia dirigida con agentes biológicos usando cetuximab y bevacizumab (31,32).

El concepto de “missing metastases” hace referencia a una lesión tumoral que antes del tratamiento quimioterápico podía verse por técnicas de diagnóstico por imagen, y que, sin embargo, tras el tratamiento con quimioterapia no son visibles debido a su tamaño u otros factores (33). Durante la cirugía estas lesiones deben ser extirpadas, presentando el inconveniente de que no pueden ser vistas, teniendo que realizar por tanto resecciones más amplias y, en consecuencia, menos seguras y eficaces. Debido a que estas lesiones inicialmente suelen tener un tamaño inferior a 2 cm, algunos autores recomiendan marcarlas radiológicamente, antes de recibir la quimioterapia.

Con relación a la enfermedad hepática resecable, en aquellos pacientes con una o dos lesiones no se recomienda la administración de quimioterapia neoadyuvante siendo más recomendable la cirugía de entrada. Diferentes estudios han demostrado que, en esta situación, la quimioterapia neoadyuvante no mejora la supervivencia y puede dificultar la cirugía debido a la toxicidad que provoca en el hígado (34,35).

PRINCIPIOS EN LA RESECCIÓN DE LAS METÁSTASIS HEPÁTICAS: HACIA LA RESECCIÓN QUIRÚRGICA R0

Desde hace dos décadas se han ido desarrollando una serie de estrategias para hacer la enfermedad resecable desde el punto de vista quirúrgico que se presentan en la figura 1.

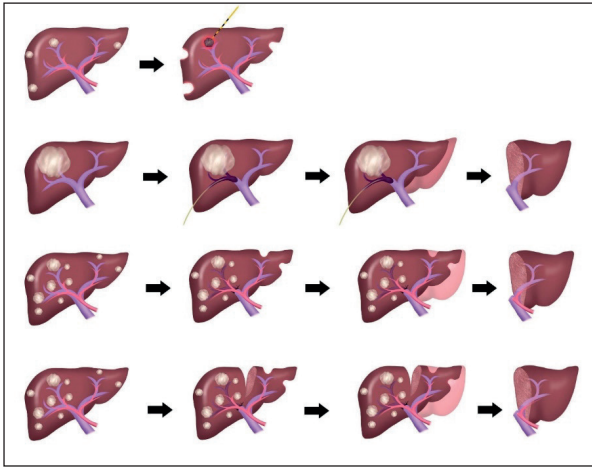


Fig. 1. Descripción de las diferentes estrategias quirúrgicas en las metástasis hepáticas bilobares. En orden de aparición de arriba abajo (resecciones locales + microondas, embolización portal, hepatectomía en dos tiempos y ALPPS).

El objetivo de cualquier cirugía oncológica es obtener una resección con margen adecuado para disminuir el riesgo de recidiva (36). Definimos la resecabilidad con un margen negativo (R0) cuando se consigue la resección completa de toda la enfermedad hepática y extrahepática con márgenes libres de tumor. Se recomienda un margen de resección estándar > 10 mm (37). Sin embargo, esa opinión ha sido cuestionada por varios estudios retrospectivos que examinaron el estado de los márgenes, encontrando que un margen < 10 mm pero negativo no estaba asociado con una peor supervivencia (38,39). Por ello, cuando anatómicamente sea posible, se debe intentar conseguir un margen mayor de 10 mm, pero caso de que no sea posible lo importante es conseguir un margen negativo, aunque sea de 1 mm. Una situación especial son las conocidas como R1 vasculares. Este término se utiliza para lesiones que se encuentran en contacto con estructuras vasculares como las venas hepáticas o portales. En estos casos en los que se reseca la lesión, pero se respeta el vaso con el contacto, se ha visto que los resultados son similares a la realización de una R0 con menos implicaciones para la función hepática y la necesidad de realizar resecciones hepáticas mayores (40).

RESCATE CON TÉCNICAS DE REGENERACIÓN HEPÁTICA

Un elevado porcentaje de estos tumores son inicialmente irresecables debido a que precisan una resección hepática extensa con ausencia de un VHFR residual suficiente y, por tanto, un alto riesgo de insuficiencia hepática posoperatoria. Un aspecto fundamental es, por tanto, el cálculo del VHFR residual como se comentó anteriormente. Se han descrito varias técnicas que oca-

sionan la regeneración de hígado y una hipertrofia del VHFR residual, lo que nos va a permitir así la resección quirúrgica con mayor seguridad y menor riesgo de insuficiencia hepática posoperatoria. La embolización portal percutánea fue la primera técnica descrita por Makuuchi y cols. en 1990 (41) y las hepatectomías en 2 tiempos (*two stage liver resection*), descrita por René Adam en año 2000 (42). En 2011 se comunica una nueva técnica de regeneración denominada ALPPS (*Asociating Liver Partition and Portal Vein Ligation for Staged hepatectomy*) (43). La principal ventaja de ALPPS es la reducción de las tasas de abandono (es decir, la progresión de la enfermedad a la hepatectomía completa), particularmente en las MHCCR, que es la indicación más común. ALPPS obtiene una hipertrofia hepática mucho más rápida (más del 60 % en solo 7 días) que las técnicas clásicas de hepatectomía en dos tiempos que utilizan solo la oclusión de la vena porta (como máximo el 50 % en un intervalo entre etapas de, al menos, 3 semanas).

Esta nueva técnica ha suscitado un gran entusiasmo y algunos autores la consideran como uno de los grandes hitos en la historia de la cirugía hepática. Sin embargo, la mortalidad de la técnica en las primeras series fue muy elevada (del 12 % o superior) en comparación con la mortalidad general de las resecciones hepáticas (inferior al 3 %) (44). Esta elevada mortalidad se relacionó con la dificultad y agresividad de la técnica, especialmente durante la primera intervención, ya que en 10 días era necesario hacer 2 intervenciones quirúrgicas a pacientes con cáncer y quimioterapia previa. Pronto se comprobó que esta elevada mortalidad se debía a la partición total del hígado durante la primera intervención con la técnica ALPPS, cuyo fundamento solo era dirigir toda la sangre portal hacia el lóbulo izquierdo sano a regenerar. La técnica ALPPS ha mejorado significativamente a lo largo de los años debido a la cuidadosa selección de pacientes, a los refinamientos técnicos del procedimiento y a las variantes técnicas con menor agresividad durante el primer tiempo quirúrgico (45,46). Estos componentes disminuyeron las tasas de complicaciones entre etapas y, en consecuencia, la morbilidad y la mortalidad de todo el procedimiento (47).

Aunque los datos preliminares de seguimiento oncológico sugirieron una alta tasa de recurrencia tumoral en pacientes que se sometieron a ALPPS en pacientes con MHCCR, actualmente existe más evidencia en la literatura sobre sus posibles beneficios a largo plazo. Petrowsky y cols. demostraron que los pacientes con MHCCR principalmente no resecable tratados con ALPPS logran resultados oncológicos atractivos a largo plazo, especialmente aquellos con una biología tumoral favorable y una buena respuesta a la quimioterapia (48). Por otro lado, Sandstrom y cols., en el primer ensayo de control aleatorizado que comparó ALPPS frente a hepatectomía clásica en dos tiempos, concluyeron que ALPPS es superior en términos de tasa

de resección (92 frente a 57 %) con una mediana de supervivencia global significativamente mayor (46 frente a 26 meses) en el análisis por intención de tratar (49).

HEPATECTOMÍA CON CONSERVACIÓN DEL PARÉNQUIMA

Esta técnica consiste en realizar resecciones con márgenes negativos no anatómicas de las metástasis hepáticas con el objetivo de evitar resecciones hepáticas mayores (50,51). En ocasiones, junto a las resecciones se puede realizar ablación con microondas de aquellas lesiones más profundas y menores de 3-5 cm, aunque siempre que sea posible es preferible la resección. La resección hepática no anatómica para MHCCR es suficiente siempre que los márgenes quirúrgicos sean negativos. En ocasiones, aunque un paciente tenga muchas lesiones, si la localización de las lesiones permite realizar una cirugía de preservación de parénquima y evitar una resección hepática mayor, esta debería ser la opción de elección. Este abordaje presenta como principales ventajas la posibilidad de cirugías con menor riesgo de insuficiencia hepática y de preservar la mayor cantidad de parénquima hepático posible para realizar una nueva resección en caso de que sea necesario por recidiva de la enfermedad. Una revisión sistemática de 2017 (52) demostró que la resección anatómica se asoció con una mayor tasa de insuficiencia hepática posoperatoria (8 % vs. 2 %). Recientemente Andreou y cols. (53) concluyeron que las resecciones ahorradoras de parénquima se asocian con una morbilidad posoperatoria más baja, una estancia hospitalaria más corta y resultados oncológicos equivalentes en comparación con las no ahorradoras, independientemente de la carga tumoral.

ABORDAJE MÍNIMAMENTE INVASIVO

El abordaje laparoscópico se fue introduciendo paulatinamente en la cirugía hepática, hasta que en el año 2000 Cherqui y cols. sentaron las bases de las indicaciones de la cirugía hepática laparoscópica (54). Desde entonces se iniciaron numerosos programas de cirugía mínimamente invasiva, llegando a publicarse amplias series en las que se describieron las ventajas de este abordaje en la cirugía hepática (55). Tanto en 2014 en Morioka con la Segunda Reunión del Consenso Internacional sobre Cirugía Hepática Laparoscópica (56), como en 2017 en Southampton con el Primer Consenso Europeo (57), se puso de manifiesto que no existían efectos perjudiciales de la cirugía mínimamente invasiva respecto a la cirugía abierta en MHCCR, objetivando con la cirugía laparoscópica menores pérdidas hemáticas, menor estancia hospitalaria, menor morbilidad y una supervivencia similar a 3 años. Los dos únicos estudios aleatorizados publicados hasta el momento comparando cirugía míni-

mamente invasiva y cirugía abierta en MHCCR (58,59) han demostrado que el abordaje mínimamente invasivo se puede realizar con resultados oncológicos similares a la cirugía abierta y menor tasa de complicaciones y estancia hospitalaria. La expansión de la cirugía laparoscópica y robótica debido a la exponencial curva de aprendizaje de los diferentes grupos y la estandarización de las técnicas hará que en los próximos años esta sea la principal vía de abordaje para la cirugía de las MHCCR.

RESCATE CON CIRUGÍA HEPÁTICA EXTREMA

En cirugía hepática, existen pacientes con metástasis que invaden la vena cava inferior, venas suprahepáticas o pedículo portal y que van a necesitar una resección hepática con reconstrucción vascular, combinada o no con la utilización de un *bypass* venovenoso (60,61). La oclusión vascular puede ser total de pedículo portal, de vena cava inferior infra y suprahepática o bien parcial. Los objetivos de la oclusión vascular son: a) minimizar la necesidad de transfusión; b) que la isquemia hepática sea lo más corta posible; c) mantener al paciente hemodinámicamente estable; y d) mejorar la tolerancia del hígado remanente a la lesión de isquemia-reperusión.

Cuando el tumor se extiende hasta el nivel del orificio de las venas hepáticas, se puede realizar una extirpación del tumor mediante hepatectomía derecha o izquierda y reconstruir la vena hepática (62). Para llevar a cabo esta cirugía existen diferentes abordajes. En la resección hepática *ex vivo* la resección tumoral y la venoplastia o colocación del injerto se realiza fuera de paciente para posteriormente implantar el hígado remanente libre de enfermedad. Este abordaje presenta la desventaja de que se relaciona con una isquemia adicional por las anastomosis portal y arterial, y con un mayor riesgo de complicaciones biliares, por lo que debería intentarse evitarse. Por ello, si solo están involucradas las venas hepáticas y la vena cava inferior, las estructuras portales se pueden dejar intactas, y la vena cava se divide por encima y por debajo del tumor, permitiendo que el hígado se rote hacia la superficie del campo operatorio.

La exclusión vascular total puede dar como resultado un alto grado de inestabilidad hemodinámica y requiere una carga de volumen para mantener el gasto cardíaco y presenta mayor riesgo de isquemia-reperusión. El *bypass* venovenoso permite tiempo suficiente para realizar una disección parenquimatosa complicada. Está indicado cuando exista un descenso de la tensión arterial un 30 % o descenso del índice cardíaco un 50 % tras la oclusión vascular (test de clampaje), a pesar de una adecuada perfusión de líquidos. La perfusión *in situ* con soluciones de preservación, como en la donación de órganos, se indica cuando la isquemia vaya a ser superior a 60 minutos. Se emplea durante la parte final de la resección y durante la reconstrucción vascular.

RESCATE CON TRASPLANTE HEPÁTICO

La posibilidad del trasplante hepático en paciente con MHCCR irresecables fue iniciada en la década de los 90, pero las elevadas cifras de complicaciones y mortalidad unido a los pobres resultados oncológicos y la escasez de órganos hizo que se contraindicara su realización en estos pacientes. Los importantes avances en la quimioterapia, la introducción de nuevos agentes quimioterápicos, la menor morbimortalidad perioperatoria y la menor cantidad de pacientes en las listas de espera han replanteado de nuevo la posibilidad del trasplante. Esta propuesta ha sido liderada por el grupo de Oslo con el primer estudio aleatorizado (SECA study) donde 21 pacientes fueron trasplantados con una supervivencia global estimada a 5 años del 60 % después de una mediana de 27 meses de seguimiento y con una supervivencia libre de enfermedad del 35 % al año (63). Desde entonces este grupo ha realizado varios estudios analizando los resultados del trasplante en MHCCR irresecable con resultados prometedores (64).

En la actualidad no deberían evaluarse para un trasplante hepático aquellos pacientes que tienen los siguientes factores de riesgo: enfermedad extrahepática, tumor primario de colon derecho, histología indiferenciada o en anillos de sello, mutación BRAF-V600, ECOG \geq 1, pérdida de apetito o peso \geq 10 % y mayores de 70 años. Los pacientes que no cumplen estos criterios y hayan recibido quimioterapia podrían ser candidatos para trasplante siempre y cuando el RECIST sea \geq 10 %, el CEA $<$ 80, la lesión de mayor tamaño $<$ 5,5 cm, la carga de volumen tumoral $<$ 70° cc, un tiempo de intervalo desde el diagnóstico $>$ 12 meses y ausencia de adenopatías positivas en el momento de la laparotomía del trasplante (65). Un reciente consenso sobre esta indicación destaca algunos aspectos controvertidos como el tratamiento en la enfermedad metastásica sincrónica, la existencia de dilemas éticos dentro de la asignación de órganos, el papel de los criterios extendidos o el trasplante de donante vivo y las estrategias inmunosupresoras apropiados para el seguimiento y tratamiento de la enfermedad recurrente (66).

ESTRATEGIAS QUIRÚRGICAS EN EL MANEJO DE LAS METÁSTASIS HEPÁTICAS DE CARCINOMA COLORRECTAL

Las metástasis hepáticas que se presentan al mismo tiempo que el CCR primario o poco después se denominan sincrónicas, mientras que las que tienen una presentación más tardía después de que se haya tratado el tumor primario se denominan metacrónicas. No existe una definición precisa de enfermedad sincrónica *versus* metacrónica; y varios estudios han definido metástasis sincrónicas como aquellas que ocurren dentro de los 3, 6 o 12 meses posteriores a la enfermedad primaria.

METÁSTASIS HEPÁTICAS METACRÓNICAS

Pueden ser resecables o irresecables. En el caso de que las metástasis hepáticas sean resecables, el criterio más extendido es la resección hepática y después valorar quimioterapia adyuvante. En caso de que los pacientes hayan sido enviados desde otras unidades oncológicas y ya hayan recibido quimioterapia, es necesaria una ventana sin quimioterapia por la depresión inmunitaria (el intervalo hasta la cirugía es de 3 semanas si el paciente no recibió bevacizumab y de 6-8 semanas si lo recibió, por el riesgo de sangrado). Por otro lado, en el caso de que las metástasis hepáticas sean irresecables existen dos escenarios posibles:

- Si existe un VHFR insuficiente, se indican técnicas de oclusión portal con o sin quimioterapia neoadyuvante. En el caso de MHCCR unilobares grandes se indica embolización portal percutánea preoperatoria, mientras que en MHCCR bilobares múltiples se indicaría la hepatectomía en dos tiempos o ALPPS.
- Si no existe un VHFR, se indica quimioterapia neoadyuvante con dos posibilidades. Que se obtenga rescate quirúrgico, donde seguiríamos los pasos anteriormente mencionados en función del VHFR. En caso de que no se obtenga rescate quirúrgico el paciente permanece con quimioterapia paliativa. En estos casos irresecables, con respuesta a quimioterapia, pero sin un VHFR para hipertrofiar, podría tener indicación el trasplante hepático con los protocolos actuales.

METÁSTASIS HEPÁTICAS SINCRÓNICAS

Las metástasis hepáticas sincrónicas tienen la diferencia de tener que actuar también sobre el colon o recto. En el caso de que las metástasis hepáticas sean resecables y no exista contraindicación, la opción más adecuada según nuestro criterio sería el de la resección sincrónica del tumor primario del colon y de las metástasis, siempre y cuando no se asocie la resección de colon o recto con hepatectomías mayores. En caso de tumores en recto, se indicaría quimioterapia neoadyuvante, después radioterapia sobre recto y, finalmente, cirugía de las metástasis y del recto. Los estudios han demostrado que la resección simultánea incluso con hepatectomías mayores (resección de $>$ 3 segmentos) se puede realizar de manera segura (67). Sin embargo, los pacientes que requieren cirugía mayor de colon y hepática son mejor atendidos con operaciones por separado debido al mayor riesgo de morbilidad posoperatoria y compromisos en la administración del tratamiento sistémico. La decisión de qué abordaje se utiliza debe evaluarse caso por caso y depende de la experiencia del cirujano.

Los enfoques contemporáneos para la resección por etapas pueden ser colorrectal primero (clásico) o hepático primero (inverso). Tradicionalmente, los pacientes eran tratados con resección inicial del colon primario seguido de quimioterapia sistémica y resección de las MHCCR dos o tres meses después, siempre que no hubiera progresión de la enfermedad. Los defensores del abordaje clásico citan una mayor morbilidad perioperatoria con el abordaje simultáneo. Sin embargo, con los avances en el manejo perioperatorio y la tecnología quirúrgica, este punto de vista se ha cuestionado. En la última década ha cobrado más importancia la administración de quimioterapia neoadyuvante, aunque las metástasis hepáticas sean reseccables. Primero se administra quimioterapia, después se realiza resección de las metástasis hepáticas y, por último, la resección de colon. En el caso de un cáncer de recto, se administra quimioterapia y después se realiza cirugía de las metástasis hepáticas y después tratamiento del cáncer de recto con quimioterapia y radioterapia.

En el caso de que las metástasis hepáticas sincrónicas irresecables, se inicia quimioterapia sistémica para una vez obtenida respuesta decidir el tratamiento más adecuado. Si existe respuesta, el tratamiento dependerá de la existencia de un VHFR suficiente o insuficiente:

- Si el volumen es suficiente se realizará la cirugía, pero si las metástasis son irresecables por presentar un VHFR insuficiente, en el caso de las metástasis hepáticas bilobares múltiples, nuestro criterio actual es la resección del tumor primario y realizar en la misma intervención la resección de las metástasis del lóbulo izquierdo, con ligadura portal derecha con la técnica ALPPS. Una vez recuperado a los 10-15 días se realiza segundo tiempo de ALPPS. En el caso de MHCCR unilobares grandes se realizaría una embolización percutánea preoperatoria.
- Si las metástasis son irresecables sin VHFR se sigue con quimioterapia neoadyuvante hasta conseguir un VHFR que sea suficiente al menos para hipertrofiar con técnicas de oclusión portal, en función que sean metástasis unilobares o bilobares. En estos casos irresecables, con respuesta a quimioterapia, pero sin un VHFR para hipertrofiar, podría tener indicación el trasplante hepático con los protocolos actuales.

Por último, en el caso de complicaciones del tumor primario (obstrucción, hemorragia, perforación, etc.), se realiza la resección del tumor primario, después se administra quimioterapia neoadyuvante a las metástasis (3-6 ciclos), y a continuación se realiza cirugía de las metástasis sin son reseccables, para finalmente continuar con quimioterapia adyuvante (Fig. 2).

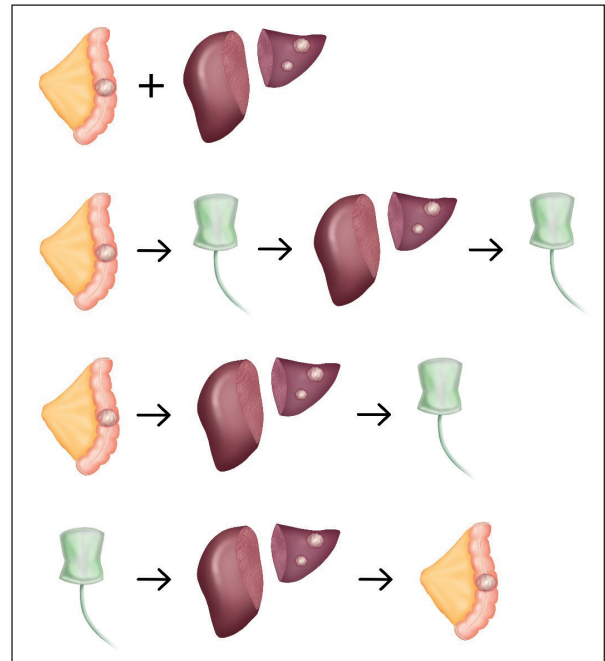


Fig. 2. Descripción de las diferentes estrategias de manejo de las metástasis hepáticas sincrónicas. En orden de aparición de arriba abajo (resección simultánea del CCR y de las MH, resección CCR-QMT neoadyuvante-resección MH-QMT adyuvante, resección CCR-resección MH-QMT adyuvante, secuencial invertido: QMT neoadyuvante-resección MH-resección CCR).

PAPEL DE LA RESECCIÓN EN LA RECIDIVA HEPÁTICA DE LAS METÁSTASIS HEPÁTICAS DE CARCINOMA COLORRECTAL

La resección por recurrencia de MHCCR es una opción segura y factible en pacientes seleccionados adecuadamente y es fundamental la presencia de un remanente hepático suficiente para prevenir la insuficiencia hepática posoperatoria (67). Un reciente metaanálisis no mostró diferencias significativas en la supervivencia general después de repetir la hepatectomía en pacientes con MHCCR recurrente entre 3 y 6 meses en comparación con pacientes con MHCCR recurrente entre 7 y 12 meses después del tratamiento inicial con intención curativa. Además, los pacientes con MHCCR recurrente después de 12 meses sobrevivieron significativamente más (68). Aunque existen factores de mal pronóstico para la supervivencia global relacionados con la resección inicial como el número de lesiones, el tamaño de las lesiones, los márgenes de resección positivos, la biología tumoral o un intervalo libre de enfermedad corto, no existe suficiente evidencia para utilizarlos como criterios de selección y debería intentarse la resección quirúrgica de las lesiones en todos aquellos casos que sea posible tras la valoración de un comité multidisciplinar.

METÁSTASIS HEPÁTICAS DE TUMOR NEUROENDOCRINO (TNE) Y GASTROINTESTINALES DEL ESTROMA (GIST)

En pacientes con metástasis hepática de TNE reseccables, la resección hepática sigue siendo la primera opción. Existen distintas alternativas quirúrgicas para conseguir una R0 (69,70). En aquellos pacientes en los que la enfermedad hepática es reseccable y no exista enfermedad a distancia la cirugía es la primera opción. En caso del que el VHFR no sea suficiente pueden realizarse técnicas de oclusión portal. En aquellos pacientes con múltiples metástasis hepáticas, la resección hepática puede combinarse con la realización de microondas de las lesiones más profundas. Por otro lado, cuando la enfermedad hepática no es reseccable inicialmente, pueden utilizarse tratamientos de conversión como la combinación de quimioembolización transarterial, análogos de la somatostatina, quimioterapia sistémica o terapia dirigida que permita una resección hepática. Desafortunadamente, una resección hepática completa solo es factible en una minoría de los pacientes. Además, la recurrencia es frecuente y tiende a ocurrir dentro de los primeros años después de la cirugía. La tasa de recurrencia excepcionalmente alta se debe a la enfermedad microscópica que se subestima en gran medida mediante imágenes preoperatorias o intraoperatorias. Por lo tanto, se ha introducido el trasplante hepático para pacientes seleccionados con metástasis hepáticas de TNE, similar a la situación en el carcinoma hepatocelular, para maximizar la radicalidad quirúrgica y minimizar la recurrencia temprana en el hígado (71). La selección de pacientes se basa en una enfermedad que se limita al hígado, una carga de enfermedad moderada y una enfermedad estable en los últimos meses, lo que refleja una biología de bajo grado. La selección de pacientes elegibles que utilizan la mayoría de centros se basa principalmente en la inclusión criterios establecidos por Mazzaferro y cols.: resección previa del tumor primario localizado en el área de drenaje de la vena porta, tumores bien diferenciados ($Ki < 10\%$), estabilidad de la enfermedad de 6 a 12 meses y limitación de la enfermedad a el hígado con menos del 50 % de afectación tumoral (72).

La presencia de enfermedad metastásica en el hígado en el GIST es uno de los determinantes más importantes en la supervivencia del paciente. En la práctica clínica diaria podemos encontrar dos diferentes escenarios clínicos: enfermedad hepática inicialmente reseccable y no reseccable (73). En el primer escenario, el de la enfermedad hepática inicialmente reseccable, la cirugía se debe considerar como el tratamiento de elección debido a que la resección R0 mejora el pronóstico. Los pacientes con enfermedad hepática inicialmente reseccable pueden ser manejados mediante dos enfoques diferentes:

- Cirugía “de entrada” más adyuvancia con inhibidores de la tirosina quinasa. Este primer tipo de abordaje consiste en someter al paciente a cirugía de entrada y posteriormente administrar adyuvancia con inhibidores de la tirosina quinasa.
- Tratamiento con inhibidores de la tirosina quinasa preoperatorio seguido de cirugía más inhibidores de la tirosina quinasa adyuvante. La terapia preoperatoria seguida de una resección quirúrgica nos permite comprobar la sensibilidad a la terapia sistémica y tratar el tumor en su estado nativo antes de la manipulación quirúrgica.

El segundo escenario clínico corresponde al de la enfermedad hepática inicialmente no reseccable. Para los pacientes con metástasis hepáticas inicialmente no reseccables o con un VHFR insuficiente, una cuidadosa planificación de la terapia de inhibidores de la tirosina quinasa y reevaluación inmediata de la actividad de la enfermedad pueden ayudar en la formulación de una estrategia quirúrgica definitiva.

METÁSTASIS HEPÁTICAS DE CÁNCER NO COLORRECTAL, NI TUMORES GASTROINTESTINALES DEL ESTROMA NI TUMOR NEUROENDOCRINO

No existe un consenso claro y en estos casos la decisión de la cirugía debe tomarse de forma personalizada en función del comportamiento biológico del tumor, la efectividad de los tratamientos quimioterápicos o las características de cada paciente. Solo en el caso de lesiones de mama y de origen genitourinario se dispone de evidencia razonable del beneficio de la resección hepática, dado que los pacientes son examinados minuciosamente para excluir manifestaciones extrahepáticas y la cirugía hepática está integrada en un concepto de tratamiento individual multimodal.

MAMA

Un 5 % de las metástasis de cáncer de mama va a poder ser reseccadas. Un estudio retrospectivo concluyó que, en comparación con la terapia farmacológica sola, la resección puede mejorar significativamente la tasa de supervivencia general a 3 años (81 % frente a 51 %). Los factores de mejor pronóstico relacionados con la resección son lesiones $< 4-5$ cm, única o que no requiera hepatectomía mayor, resección R0, enfermedad estable después de la terapia sistémica neoadyuvante receptor de estrógeno o progesterona y el intervalo entre la resección del tumor primario y la resección de la metástasis. La supervivencia global a 1, 3 y 5 años en pacientes reseccados oscila entre 84-86 %, 49-86 % y 21-61 % en los diferentes estudios publicados al respecto (74,75).

RIÑÓN

Alrededor de un 20-25 % de los pacientes con un cáncer renal desarrollan metástasis hepáticas, aunque solo entre un 1-3 % son subsidiarias de resección. En aquellos pacientes reseçados, los intervalos de supervivencia global a 1, 3 y 5 años varían del 69 % al 100 %, del 26 % al 83,3 % y del 0 % al 62 %, respectivamente. Los factores de mejor pronóstico relacionados con la resección fueron el tiempo entre la cirugía del riñón y el hígado, el margen de resección negativo y tamaño de la lesión (76).

PÁNCREAS Y PERIAMPULAR

En una reciente revisión, el número de lesiones que se pueden reseccionar incluye una media de 1-3 y el tamaño de las lesiones no debe exceder los 3 cm, siendo la técnica quirúrgica más frecuentemente utilizada en las resecciones atípicas. La morbilidad y la mortalidad generales después de la resección hepática por tumores pancreáticos oscila entre del 0-68 % y del 0-9,1 %, respectivamente, y de los carcinomas periampulares entre el 0-82 % y del 0-21 %, respectivamente. Considerando ambos tipos de carcinomas, la tasa de recurrencia es de hasta el 91 % y la mediana de supervivencia global varía de 5,5 a 16,6 meses para metástasis hepáticas de carcinoma de páncreas y de 5 a 23 meses para carcinoma periampular, con mejor pronóstico para carcinomas duodenales. La quimioterapia perioperatoria es la piedra angular del tratamiento. La resección hepática de metástasis hepáticas tempranas podría ser aceptable en pacientes seleccionados con enfermedad oligometastásica y lesiones únicas pequeñas, teniendo en cuenta el riesgo individual de complicaciones (77).

CÁNCER GÁSTRICO

La resección de las metástasis hepáticas por cáncer gástrico puede considerarse eficaz. En el entorno electivo, la hepatectomía proporciona una alternativa potencial a la terapia paliativa. La cirugía presenta una mediana de supervivencia global de 23,7 meses frente a los 7,6 meses de la quimioterapia paliativa con una mortalidad significativamente inferior al año y 2 años. Debido a que la resección hepática de metástasis gástricas consigue buenos resultados a largo plazo, especialmente en metástasis solitarias, debe considerarse como una opción de tratamiento. En la selección de pacientes la quimioterapia neoadyuvante ayuda a seleccionar candidatos para cirugía y puede facilitar la toma de decisiones en pacientes sin enfermedad extrahepática (78,79).

CONCLUSIONES

En los últimos años se han producido grandes avances en el manejo de las metástasis hepáticas que se ha traducido en un impacto directo en la supervivencia y calidad de vida de estos pacientes. Las mejoras en los cuidados perioperatorios, el manejo anestésico, las técnicas de regeneración hepática y la cirugía mínimamente invasiva juntos los nuevos regímenes de quimioterapia han sido clave en esta evolución del manejo de las metástasis hepáticas. En los próximos años y siempre de la mano de la quimioterapia, se abren nuevos desafíos e indicaciones quirúrgicas con el objetivo de mejorar los resultados oncológicos de estos pacientes.

Conflicto de intereses: los autores declaran no tener conflicto de interés.

CORRESPONDENCIA:

Víctor López López
Unidad de Cirugía Hepatobiliar
Servicio de Cirugía General y del Aparato Digestivo
Hospital Clínico Universitario Virgen de la Arrixaca
Ctra. Madrid-Cartagena, s/n
30120 El Palmar, Murcia
e-mail: victorlopez@gmail.com

BIBLIOGRAFÍA

1. Bismuth H, Eshkenazy R, Arish A. Milestones in the evolution of hepatic surgery. *Rambam Maimonides Med J* 2011;2(1):e0021.
2. Ratti F, Cipriani F, Fiorentini G, Burgio V, Ronzoni M, Della Corte A, et al. Evolution of Surgical Treatment of Colorectal Liver Metastases in the Real World: Single Center Experience in 1212 Cases. *Cancers* 2021;13(5).
3. Robles R, Marín C, Fernández JA, Ramírez P, Sánchez-Bueno F, Morales D, et al. Toward zero mortality in liver resection. Presentation of 200 consecutive cases. *Cir Esp* 2005;78(1):19-27.
4. Kambakamba P, Hoti E, Cremen S, Braun F, Becker T, Linecker M. The evolution of surgery for colorectal liver metastases: A persistent challenge to improve survival. *Surgery* 2021;170(6):1732-40.
5. Ferlay JLM, Ervik M, Lam F, Colombet M, Mery L, Piñeros M, et al. Global Cancer Observatory: Cancer Tomorrow. Lyon FIAFRoCAehgift; 2020. [último acceso 19/01/2021].
6. Engstrand J, Nilsson H, Strömberg C, Jonas E, Freedman J. Colorectal cancer liver metastases - a population-based study on incidence, management and survival. *BMC Cancer* 2018;18(1):78.
7. Creasy JM, Sadot E, Koerkamp BG, Chou JF, Gonen M, Kemeny NE, et al. Actual 10-year survival after hepatic resection of colorectal liver metastases: what factors preclude cure? *Surgery* 2018;163(6):1238-44.
8. Prenner S, Ganger D. Risk stratification and preoperative evaluation of the patient with known or suspected liver disease. *Clin Liver Dis* 2016;7(5):101-5.
9. Chang CM, Yin WY, Su YC, Wei CK, Lee CH, Juang SY, et al. Preoperative risk score predicting 90-day mortality after liver resection in a population-based study. *Medicine* 2014;93(12):e59.
10. Ehab J, Powers B, Kim R, Haider M, Utuama O, Chin A, et al. Integrating a Disease-Focused Tumor Board as a Delivery-of-Care Model to Expedite Treatment Initiation for Patients

- With Liver Malignancies. *Ann Surg Oncol* 2021. DOI: 10.1245/s10434-021-10909-y [Online ahead of print].
11. Petrelli F, Tomasello G, Borgonovo K, Ghidini M, Turati L, Dalleria P, et al. Prognostic Survival Associated With Left-Sided vs Right-Sided Colon Cancer: A Systematic Review and Meta-analysis. *JAMA Oncol* 2017;3(2):211-9.
 12. Sasaki K, Margonis GA, Andreatos N, Wilson A, Gani F, Amini N, et al. Pre-hepatectomy carcinoembryonic antigen (CEA) levels among patients undergoing resection of colorectal liver metastases: do CEA levels still have prognostic implications? *HPB (Oxford)* 2016;18(12):1000-9.
 13. Jácome AA, Vreeland TJ, Johnson B, Kawaguchi Y, Wei SH, Nancy Y, et al. The prognostic impact of RAS on overall survival following liver resection in early versus late-onset colorectal cancer patients. *Br J Cancer* 2021;124(4):797-804.
 14. Kobayashi S, Takahashi S, Takahashi N, Masuishi T, Shoji H, Shinozaki E, et al. Survival Outcomes of Resected BRAF V600E Mutant Colorectal Liver Metastases: A Multicenter Retrospective Cohort Study in Japan. *Ann Surg Oncol* 2020;27(9):3307-15.
 15. Gagnière J, Dupré A, Gholami SS, Pezet D, Boerner T, Gönen M, et al. Is Hepatectomy Justified for BRAF Mutant Colorectal Liver Metastases?: A Multi-institutional Analysis of 1497 Patients. *Ann Surg* 2020;271(1):147-54.
 16. Lincke T, Zech CJ. Liver metastases: Detection and staging. *Eur J Radiol* 2017;97:76-82.
 17. Kamel IR, Choti MA, Horton KM, Braga HJ, Birnbaum BA, Fishman EK, et al. Surgically staged focal liver lesions: accuracy and reproducibility of dual-phase helical CT for detection and characterization. *Radiology* 2003;227(3):752-7.
 18. Floriani I, Torri V, Rulli E, Garavaglia D, Compagnoni A, Salvolini L, et al. Performance of imaging modalities in diagnosis of liver metastases from colorectal cancer: a systematic review and meta-analysis. *J Magn Reson Imaging* 2010;31(1):19-31.
 19. Namasivayam S, Martin DR, Saini S. Imaging of liver metastases: MRI. *Cancer Imaging* 2007;7(1):2-9.
 20. Karaosmanoglu AD, Onur MR, Ozmen MN, Akata D, Karcaaltincaba M. Magnetic Resonance Imaging of Liver Metastasis. *Seminars in Ultrasound, CT and MRI* 2016;37(6):533-48.
 21. Abdalla EK, Denys A, Chevalier P, Nemr RA, Vauthey JN. Total and segmental liver volume variations: implications for liver surgery. *Surgery* 2004;135(4):404-10.
 22. Ribero D, Chun YS, Vauthey JN. Standardized liver volumetry for portal vein embolization. *Semin Intervent Radiol* 2008;25(2):104-9.
 23. Le Roy B, Grégoire E, Cossé C, Serji B, Golse N, Adam R, et al. Indocyanine Green Retention Rates at 15 min Predicted Hepatic Decompensation in a Western Population. *World J Surg* 2018;42(8):2570-8.
 24. Kinkel K, Lu Y, Both M, Warren RS, Thoeni RF. Detection of hepatic metastases from cancers of the gastrointestinal tract by using noninvasive imaging methods (US, CT, MR imaging, PET): a meta-analysis. *Radiology* 2002;224(3):748-56.
 25. Sacks A, Peller PJ, Surasi DS, Chatburn L, Mercier G, Subramaniam RM. Value of PET/CT in the management of liver metastases, part 1. *AJR Am J Roentgenol* 2011;197(2):W256-9.
 26. Fong Y, Saldinger PF, Akhurst T, Macapinlac H, Yeung H, Finn RD, et al. Utility of 18F-FDG positron emission tomography scanning on selection of patients for resection of hepatic colorectal metastases. *Am J Surg* 1999;178(4):282-7.
 27. Lopez-Lopez V, Gomez-Perez B, de Vicente E, Jiménez-Galanes S, Mora-Oliver I, Sabater L, et al. Next-generation three-dimensional modelling software for personalized surgery decision-making in perihilar cholangiocarcinoma: multicentre study. *Br J Surg* 2021;108(12):e394-e5.
 28. Lopez-Lopez V, Robles-Campos R, García-Calderon D, Lang H, Cugat E, Jiménez-Galanes S, et al. Applicability of 3D-printed models in hepatobiliary surgery: results from "LIV3DPRINT" multicenter study. *HPB (Oxford)* 2021;23(5):675-84.
 29. Liu W, Zhou JG, Sun Y, Zhang L, Xing BC. The role of neoadjuvant chemotherapy for resectable colorectal liver metastases: a systematic review and meta-analysis. *Oncotarget* 2016;7(24):37277-87.
 30. Ghiasloo M, Pavlenko D, Verhaeghe M, Van Langenhove Z, Uyttendaele O, Berardi G, et al. Surgical treatment of stage IV colorectal cancer with synchronous liver metastases: A systematic review and network meta-analysis. *Eur J Surg Oncol* 2020;46(7):1203-13.
 31. Jácome AA, Oliveira FA, Lino F, Lima J. Effect of Adding Bevacizumab to Chemotherapy on Pathologic Response to Preoperative Systemic Therapy for Resectable Colorectal Liver Metastases: A Systematic Review and Meta-analysis. *Clin Colorectal Cancer* 2021;20(3):265-72.
 32. Sabanathan D, Eslick GD, Shannon J. Use of Neoadjuvant Chemotherapy Plus Molecular Targeted Therapy in Colorectal Liver Metastases: A Systematic Review and Meta-analysis. *Clin Colorectal Cancer* 2016;15(4):e141-e7.
 33. Ramírez-Maldonado E, García-Pérez R, Ferrer-Fàbrega J, Sapena V, Fuster J, García-Valdecasas JC. Missing colorectal liver metastases: the surgical challenge. *Langenbecks Arch Surg* 2021;406(7):2163-75.
 34. Nordlinger B, Sorbye H, Glimelius B, Poston GJ, Schlag PM, Rougier P, et al. Perioperative FOLFOX4 chemotherapy and surgery versus surgery alone for resectable liver metastases from colorectal cancer (EORTC 40983): long-term results of a randomised, controlled, phase 3 trial. *Lancet Oncol* 2013;14(12):1208-15.
 35. Adam R, Bhangui P, Poston G, Mirza D, Nuzzo G, Barroso E, et al. Is perioperative chemotherapy useful for solitary, metachronous, colorectal liver metastases? *Ann Surg* 2010;252(5):774-87.
 36. Margonis GA, Sergentanis TN, Ntanasis-Stathopoulos I, Andreatos N, Tzanninis IG, Sasaki K, et al. Impact of Surgical Margin Width on Recurrence and Overall Survival Following R0 Hepatic Resection of Colorectal Metastases: A Systematic Review and Meta-analysis. *Ann Surg* 2018;267(6):1047-55.
 37. Pawlik TM, Scoggins CR, Zorzi D, Abdalla EK, Andres A, Eng C, et al. Effect of surgical margin status on survival and site of recurrence after hepatic resection for colorectal metastases. *Ann Surg* 2005;241(5):715-22, discussion 22-4.
 38. Viganò L, Capussotti L, Lapointe R, Barroso E, Hubert C, Giuliante F, et al. Early recurrence after liver resection for colorectal metastases: risk factors, prognosis, and treatment. A LiverMetSurvey-based study of 6,025 patients. *Ann Surg Oncol* 2014;21(4):1276-86.
 39. Sadot E, Groot Koerkamp B, Leal JN, Shia J, Gonen M, Allen PJ, et al. Resection margin and survival in 2368 patients undergoing hepatic resection for metastatic colorectal cancer: surgical technique or biologic surrogate? *Ann Surg* 2015;262(3):476-85; discussion 83-5.
 40. Del Fabbro D, Galvanin J, Torzilli G. R1vasc surgery for colorectal liver metastases. *Minerva Surg* 2022.
 41. Makuuchi M, Thai BL, Takayasu K, Takayama T, Kosuge T, Gunvén P, et al. Preoperative portal embolization to increase safety of major hepatectomy for hilar bile duct carcinoma: a preliminary report. *Surgery* 1990;107(5):521-7.
 42. Adam R, Laurent A, Azoulay D, Castaing D, Bismuth H. Two-stage hepatectomy: A planned strategy to treat irresectable liver tumors. *Ann Surg* 2000;232(6):777-85.
 43. Schnitzbauer AA, Lang SA, Goessmann H, Nadalin S, Baumgart J, Farkas SA, et al. Right portal vein ligation combined with in situ splitting induces rapid left lateral liver lobe hypertrophy enabling 2-staged extended right hepatic resection in small-for-size settings. *Ann Surg* 2012;255(3):405-14.
 44. Schadde E, Raptis DA, Schnitzbauer AA, Ardiles V, Tschuor C, Lesurtel M, et al. Prediction of Mortality After ALPPS Stage-1: An Analysis of 320 Patients From the International ALPPS Registry. *Ann Surg* 2015;262(5):780-5; discussion 5-6.
 45. Robles R, Parrilla P, López-Conesa A, Brusadin R, de la Peña J, Fuster M, et al. Tourniquet modification of the associating liver partition and portal ligation for staged hepatectomy procedure. *Br J Surg* 2014;101(9):1129-34; discussion 34.

46. Linecker M, Björnsson B, Stavrou GA, Oldhafer KJ, Lurje G, Neumann U, et al. Risk Adjustment in ALPPS Is Associated with a Dramatic Decrease in Early Mortality and Morbidity. *Ann Surg* 2017;266(5):779-86.
47. Zhang L, Yang Z, Zhang S, Wang W, Zheng S. Conventional Two-Stage Hepatectomy or Associating Liver Partitioning and Portal Vein Ligation for Staged Hepatectomy for Colorectal Liver Metastases? A Systematic Review and Meta-Analysis. *Front Oncol* 2020;10:1391.
48. Petrowsky H, Linecker M, Raptis DA, Kuemmerli C, Fritsch R, Kirmker OE, et al. First Long-term Oncologic Results of the ALPPS Procedure in a Large Cohort of Patients With Colorectal Liver Metastases. *Ann Surg* 2020;272(5):793-800.
49. Sandström P, Røsok BI, Sparrelid E, Larsen PN, Larsson AL, Lindell G, et al. ALPPS Improves Resectability Compared With Conventional Two-stage Hepatectomy in Patients With Advanced Colorectal Liver Metastasis: Results From a Scandinavian Multicenter Randomized Controlled Trial (LIGRO Trial). *Ann Surg* 2018;267(5):833-40.
50. Evrard S, Torzilli G, Caballero C, Bonhomme B. Parenchymal sparing surgery brings treatment of colorectal liver metastases into the precision medicine era. *Eur J Can (Oxford, England : 1990)* 2018;104:195-200.
51. Deng G, Li H, Jia GQ, Fang D, Tang YY, Xie J, et al. Parenchymal-sparing versus extended hepatectomy for colorectal liver metastases: A systematic review and meta-analysis. *Cancer Med* 2019;8(14):6165-75.
52. Moris D, Ronnekleiv-Kelly S, Rahneimai-Azar AA, Felekouras E, Dillhoff M, Schmidt C, et al. Parenchymal-Sparing Versus Anatomic Liver Resection for Colorectal Liver Metastases: a Systematic Review. *J Gastrointest Surg* 2017;21(6):1076-85.
53. Andreou A, Gloor S, Inglin J, Di Pietro Martinelli C, Banz V, Lachenmayer A, et al. Parenchymal-sparing hepatectomy for colorectal liver metastases reduces postoperative morbidity while maintaining equivalent oncologic outcomes compared to non-parenchymal-sparing resection. *Surg Oncol* 2021;38:101631.
54. Cherqui D, Husson E, Hammoud R, Malassagne B, Stéphan F, Bensaïd S, et al. Laparoscopic liver resections: a feasibility study in 30 patients. *Ann Surg* 2000;232(6):753-62.
55. Ciria R, Cherqui D, Geller DA, Briceno J, Wakabayashi G. Comparative Short-term Benefits of Laparoscopic Liver Resection: 9000 Cases and Climbing. *Ann Surg* 2016;263(4):761-77.
56. Wakabayashi G, Cherqui D, Geller DA, Buell JF, Kaneko H, Han HS, et al. Recommendations for laparoscopic liver resection: a report from the second international consensus conference held in Morioka. *Ann Surg* 2015;261(4):619-29.
57. Abu Hilal M, Aldrighetti L, Dagher I, Edwin B, Troisi RI, Alikhanov R, et al. The Southampton Consensus Guidelines for Laparoscopic Liver Surgery: From Indication to Implementation. *Ann Surg* 2018;268(1):11-8.
58. Robles-Campos R, Lopez-Lopez V, Brusadin R, Lopez-Conesa A, Gil-Vazquez PJ, Navarro-Barríos Á, et al. Open versus minimally invasive liver surgery for colorectal liver metastases (LapOpHuva): a prospective randomized controlled trial. *Surg Endosc* 2019;33(12):3926-36.
59. Fretland AA, Sokolov A, Postriganova N, Kazaryan AM, Pischke SE, Nilsson PH, et al. Inflammatory Response After Laparoscopic Versus Open Resection of Colorectal Liver Metastases: Data From the Oslo-CoMet Trial. *Medicine* 2015;94(42):e1786.
60. Navez J, Cauchy F, Dokmak S, Goumard C, Faivre E, Weiss E, et al. Complex liver resection under hepatic vascular exclusion and hypothermic perfusion with versus without veno-venous bypass: a comparative study. *HPB (Oxford)* 2019;21(9):1131-8.
61. Azulay D, Andreani P, Maggi U, Salloum C, Perdigao F, Sebah M, et al. Combined liver resection and reconstruction of the supra-renal vena cava: the Paul Brousse experience. *Ann Surg* 2006;244(1):80-8.
62. Lopez-Lopez V, Garcia-Lopez J, Eshmunin D, Brusadin R, Lopez-Conesa A, Martinez-Insfran L, et al. Left renal vein graft and in situ hepatic perfusion in hepatectomy for complete tumor invasion of hepatic veins: hemodynamic optimization and surgical technique. *Langenbecks Arch Surg* 2022.
63. Hagness M, Foss A, Line PD, Scholz T, Jørgensen PF, Fosby B, et al. Liver transplantation for nonresectable liver metastases from colorectal cancer. *Ann Surg* 2013;257(5):800-6.
64. Dueland S, Syversveen T, Solheim JM, Solberg S, Grut H, Bjørneth BA, et al. Survival Following Liver Transplantation for Patients With Nonresectable Liver-only Colorectal Metastases. *Ann Surg* 2020;271(2):212-8.
65. Dueland S, Grut H, Syversveen T, Hagness M, Line PD. Selection criteria related to long-term survival following liver transplantation for colorectal liver metastasis. *Am J Transplant* 2020;20(2):530-7.
66. Bonney GK, Chew CA, Lodge P, Hubbard J, Halazun KJ, Truncka P, et al. Liver transplantation for non-resectable colorectal liver metastases: the International Hepato-Pancreato-Biliary Association consensus guidelines. *Lancet Gastroenterol Hepatol* 2021;6(11):933-46.
67. Hajibandeh S, Hajibandeh S, Sultana A, Ferris G, Mwendwa J, Mohamedahmed AYY, et al. Simultaneous versus staged colorectal and hepatic resections for colorectal cancer with synchronous hepatic metastases: a meta-analysis of outcomes and clinical characteristics. *Int J Colorectal Dis* 2020;35(9):1629-50.
68. Hellingman T, de Swart ME, Heymans MW, Jansma EP, van der Vliet HJ, Kazemier G. Repeat hepatectomy justified in patients with early recurrence of colorectal cancer liver metastases: A systematic review and meta-analysis. *Cancer Epidemiol* 2021;74:101977.
69. Tan X LM, Zhao Z. Treatment Options for Non-Colorectal Cancer Liver Metastases. *Diagn* 2020;4(2):1-5 JCT.
70. Kulik U, Lehner F, Bektas H, Klempnauer J. Liver Resection for Non-Colorectal Liver Metastases - Standards and Extended Indications. *Viszeralmedizin* 2015;31(6):394-8.
71. Fan ST, Le Treut YP, Mazzaferro V, Burroughs AK, Olausson M, Breitenstein S, et al. Liver transplantation for neuroendocrine tumour liver metastases. *HPB (Oxford)* 2015;17(1):23-8.
72. Mazzaferro V, Pulvirenti A, Coppa J. Neuroendocrine tumors metastatic to the liver: how to select patients for liver transplantation? *J Hepatol* 2007;47(4):460-6.
73. Fernandez JA. Actualización y revisión del manejo de los tumores del estroma gastrointestinal GIST. Madrid: Arán Ediciones, SL.; 2018
74. Golse N, Adam R. Liver Metastases From Breast Cancer: What Role for Surgery? Indications and Results. *Clin Breast Cancer* 2017;17(4):256-65.
75. Page AJ, Weiss MJ, Pawlik TM. Surgical management of noncolorectal cancer liver metastases. *Cancer* 2014;120(20):3111-21.
76. Pinotti E, Montuori M, Giani A, Uggeri F, Garancini M, Gianotti L, et al. Surgical treatment of liver metastases from kidney cancer: a systematic review. *ANZ J Surg* 2019;89(1-2):32-7.
77. Lopez-Lopez V, Robles-Campos R, López-Conesa A, Brusadin R, Carbonel G, Gomez-Ruiz A, et al. Surgical resection of liver metastasis in pancreatic and periampullary carcinoma. *Minerva Chir* 2019;74(3):253-62.
78. Liao YY, Peng NF, Long D, Yu PC, Zhang S, Zhong JH, et al. Hepatectomy for liver metastases from gastric cancer: a systematic review. *BMC Surg* 2017;17(1):14.
79. Viganò L, Vellone M, Ferrero A, Giuliante F, Nuzzo G, Capusotti L. Liver resection for gastric cancer metastases. *Hepatogastroenterology* 2013;60(123):557-62.