

Evolución de la cirugía en sarcomas de tejidos blandos primarios. Desde la amputación hasta la cirugía de salvamento de la extremidad

E. J. ORTIZ-CRUZ¹, R. MERINO RUEDA¹, M. PELETEIRO PENSADO¹, I. BARRIENTOS-RUIZ¹,
R. ORTIZ HERNANDO²

¹Servicio de Cirugía Ortopédica y Traumatología. Sección de Cirugía Ortopédica Oncológica. Hospital Universitario La Paz, Madrid. ²Facultad de Medicina. San Pablo CEU. Madrid

RESUMEN

Los sarcomas de partes blandas son un grupo de tumores malignos raros, muchos de los cuales aparecen en las extremidades. La mayoría se trata con una combinación de resección local con margen amplio y con cirugía conservadora del miembro. La conservación de este es el estándar. Sin embargo, un número pequeño requiere una amputación mayor.

La extensión de los márgenes quirúrgicos se equilibra con la funcionalidad de la extremidad resecada. Si los márgenes negativos son el objetivo, no está claro establecer cuándo es el margen más adecuado. Para conseguir y adecuar los márgenes, se incluye la presencia de barreras anatómicas tales como fascia, periostio, epineuro y adventicia. La proximidad de estas estructuras es una de las indicaciones para recibir terapias adyuvantes o neoadyuvantes con el fin de reducir la estadificación del tumor. Después de la resección oncológica es importante tener una reconstrucción funcional. Es asimismo fundamental la discusión del equipo multidisciplinario para la planificación del tratamiento.

PALABRAS CLAVE: Sarcoma partes blandas. Cirugía. Márgenes quirúrgicos. Amputación. Cirugía conservadora miembros.

INTRODUCCIÓN

Los sarcomas de partes blandas (SPB) son tumores poco frecuentes. En Estados Unidos se diagnostican aproximadamente 13.040 casos nuevos al año, lo que representa menos del 1% de todos los tumores malignos y supone el 2% de la mortalidad asociada al cáncer (1).

Son más frecuentes en mayores de 50 años, con un pico de incidencia por encima de los 65 años. Por otro lado, desde el punto de vista histológico existe una gran heterogeneidad, con más de 70 tipos diferentes.

Dada su baja incidencia y su alta heterogeneidad, el abordaje diagnóstico y terapéutico debe ser individuali-

ABSTRACT

Soft-tissue sarcomas are a group of rare malignant tumors, many of which arise in the limbs. Most are treated with a combination of wide local excision and limb salvage. The limb salvage is the standard of care. However, a small number, require major amputation including forequarter or hindquarter amputation.

The extent of surgical margins are balanced with functionality of the resected limb. Even if negative margins are the goal, the obligatory width of the wide is unclear. In order to get the margin adequacy include presence of anatomic barriers such as fascia, periosteum, epineuro and adventitia; the proximity of these structures is one of the indications to receipt of adjuvant and/or neoadjuvant therapies in order to try to down-staging the tumor. After the oncologic resection is important to have a functional reconstruction. Multidisciplinary team discussion is critical for treatment planning.

KEY WORDS: *Soft tissue sarcomas. Surgery. Surgical margins. Amputation. Limb salvage.*

zado para cada paciente en función de la edad, la presencia de comorbilidades, la localización del tumor, el subtipo y el grado histológico. Es esencial que esta decisión se tome en un Comité Multidisciplinar de Sarcomas (CMS) en un centro experto en tumores musculoesqueléticos, el cual deberá estar integrado por diversos especialistas, entre ellos: radiólogos, anatomopatólogos, cirujanos ortopédicos, oncólogos radioterapeutas y médicos, médicos nucleares, cirujanos plásticos, cirujanos vasculares y médicos rehabilitadores, entre otros (2).

Está demostrado que el tratamiento en centros expertos minimiza la duplicación de los estudios de diagnósticos, reduce el tiempo hasta la cirugía y disminuye la tasa

de recurrencias locales. Esto se constata en un estudio en el que se examinaron a 375 pacientes con sarcomas de partes blandas en las extremidades y el tronco según el momento en el que se derivaron a un centro experto en sarcomas en el sur de Suecia. Se observó que la tasa de recidiva local fue 2,4 veces más alta en los pacientes no remitidos y tratados en centros no expertos; 1,3 veces más alta en los pacientes remitidos para cirugía, pero estudiados en otros centros; en comparación con aquellos pacientes que derivados desde el inicio del proceso al centro experto en sarcomas (2,3).

Por tanto, el tratamiento de SPB en centros con experiencia y que dispongan de un CMS se asocia a un mayor porcentaje de cirugías con márgenes adecuados, un menor porcentaje de amputaciones, una menor incidencia de recidivas locales, una menor tasa de enfermedad a distancia y un aumento de la supervivencia global (2,4).

CIRUGÍA

El tratamiento quirúrgico de los SPB ha de ajustarse a las leyes de la cirugía ortopédica oncológica, cuyos objetivos ordenados de mayor a menor importancia son: intentar salvar la vida de los pacientes, medido en términos de supervivencia; evitar la recidiva local; y conseguir la mejor funcionalidad del miembro, ya sea mediante cirugía conservadora o con una amputación del miembro afecto.

HISTORIA. DESDE LA AMPUTACIÓN A LA CIRUGÍA CONSERVADORA

En la década de 1970, más de la mitad de los pacientes con SPB de extremidades se sometían a amputación. Con la aparición de la radioterapia (RT) y las técnicas quirúrgicas reconstructivas avanzadas, la tasa de amputación se ha reducido en la actualidad aproximadamente al 1% sin una disminución medible en la supervivencia general y con una buena función del miembro afecto (5,6).

Mucho se ha trabajado desde los inicios de la cirugía ortopédica oncológica hasta ahora para conseguir esa mejora tan espectacular en la supervivencia y funcionalidad de estos pacientes. Algunos de los hitos científico-históricos más importantes que han permitido este desarrollo se presentan a continuación.

En 1964 se fundó la American Society of Clinical Oncology (ASCO). En ese momento la capacidad para hacer frente al tratamiento de los sarcomas musculoesqueléticos era limitada. En la mayoría de los casos, cuando se establecía el diagnóstico de sarcoma, su tamaño y estadificación eran tan avanzados que hacían imposible el tratamiento local del tumor. Los cirujanos ortopédicos realizaban biopsias abiertas y casi de forma secuencial una amputación radical. A pesar de este planteamiento tan agresivo, la supervivencia era baja.

En medio de este ambiente un tanto desolador, con una baja supervivencia a pesar de la amputación radical, algunos grupos de trabajo habían comenzado a investigar el papel de la cirugía conservadora en SPB de bajo grado. Destacan los trabajos pioneros, en la década de los cincuenta, del equipo liderado por Dallas Pheister (7) y Howard Hatcher, que comenzaron a investigar sobre la resección conservadora de extremidad como alternativa a la amputación en pacientes con sarcomas. Ambos autores, discípulos de Virchow y Erdheim, insistían en la necesidad de obtener unos márgenes quirúrgicos adecuados para poder optar por la cirugía conservadora de miembro. Por tanto, la cirugía de preservación de extremidad quedaba reservada para casos muy bien seleccionados: sarcomas de bajo grado de malignidad, con características anatómicas que permitieran una correcta resección y una reconstrucción funcional. Sus trabajos establecieron los principios de la cirugía oncológica conservadora tal como se practica en la actualidad (8).

Basándose en los trabajos pioneros de Pheister y Hatcher, es Frank Parrish quien, a finales de los años sesenta publica su experiencia en el uso de injertos óseos para reconstruir defectos amplios después de la resección local en sarcomas óseos (9).

En la década siguiente, se lograron grandes avances en múltiples frentes. En 1971, en Estados Unidos se firmó la Ley Nacional del Cáncer, ampliando el alcance del Instituto Nacional del Cáncer (NCI), lo que impulsó la investigación en diversos campos oncológicos. El descubrimiento de agentes quimioterapéuticos efectivos, como la adriamicina y el metotrexate, ofreció nuevas esperanzas a los pacientes con osteosarcoma (10). Por otro lado, se realizaron avances en las técnicas de imagen como el uso de la angiografía para evaluar el árbol vascular tumoral (11), el desarrollo de la tomografía axial computarizada (TC) por Godfrey Hounsfield y Jaime Ambrose (12,13) y la introducción del tecnecio (Tc99m) en medicina nuclear, permitiendo el marcaje del hueso en las zonas probablemente afectadas (14).

Todos estos progresos proporcionaron a los cirujanos de la época un mejor conocimiento del tumor y sus relaciones con las estructuras anatómicas circundantes. De esta manera, las posibilidades de cirugía conservadora del miembro comenzaron a aumentar en la década de los setenta.

William Enneking, por otra parte, introdujo la técnica de resección-artrodesis con el fin de conservar la extremidad, utilizando injertos óseos locales para reemplazar y fusionar la rodilla después de la resección tumoral (15). Henry Mankin demostró que los defectos grandes podían reconstruirse con aloinjertos masivos (16) y Ralph Marcove notificó que las prótesis metálicas podrían usarse para reemplazar todo el fémur y la rodilla (17).

Durante esta misma década, Gerald Rosen, en colaboración con el Dr. Marcove, introdujo el concepto de

quimioterapia de inducción, que permitió el tratamiento de los sarcomas mientras los pacientes esperaban la fabricación de un implante personalizado (*custom made*) para la cirugía conservadora del miembro (18). Asimismo, Donald Morton y Frederick Eilber informaron en 1976 sobre la resección exitosa con preservación de extremidad para los SPB cuando se aplicaba quimioterapia y radioterapia como coadyuvantes de la cirugía (19). En este momento, la sociedad científica se comienza a preguntar si la amputación era siempre necesaria para el tratamiento de los sarcomas de alto grado (20).

El creciente interés en la cirugía conservadora de la extremidad condujo a la fundación de la Sociedad de Tumores Musculoesqueléticos (Musculoskeletal Tumor Society: MSTS) en 1977. A medida que la cirugía conservadora de extremidades era aceptada, los cirujanos comenzaron a mirar más allá del éxito quirúrgico para analizar críticamente cómo dichos procedimientos afectaban al control local de la enfermedad y a la supervivencia global de sus pacientes. Debido a ello, Paul Sugarbake analizó la calidad de estos pacientes utilizando diversas escalas específicas, observando pocas diferencias entre los pacientes amputados y en los que se realizó cirugía conservadora de extremidades con radiación (21).

La aparición de la resonancia magnética (RM) y la aprobación de su uso por la Administración de Alimentos y Medicamentos (FDA, por sus siglas en inglés) en 1984 brindan a los cirujanos detalles no invasivos de la anatomía del tumor desconocidos hasta el momento (22,23).

A partir de ese momento, la RM se ha convertido en una herramienta básica y de rutina en la evaluación de los pacientes con sarcomas, cambiando de forma trascendental los límites de los márgenes quirúrgicos y permitiendo cirugías menos agresivas y más seguras oncológicamente.

La RM y el TC aportan información con unos márgenes oncológicos más claros y de sus barreras anatómicas y llevan la planificación preoperatoria desde una resolución de centímetros a milímetros. Permiten además una mejor orientación de la zona de biopsia, lo que ha reducido significativamente la morbilidad de las biopsias. Estos avances son en gran medida los responsables de la reducción de la tasa de recidiva local después de la cirugía conservadora de las extremidades, al fomentar una mejor selección de los pacientes y un diseño quirúrgico más preciso.

BIOPSIA

De cara a conocer la estirpe histológica del tumor y poder realizar un enfoque global de la enfermedad, el primer acto quirúrgico del tratamiento de los SPB corresponde a la biopsia; es el último paso de la etapa diag-

nóstica y se debe realizar siempre después de completar el estudio de imagen, lo que nos permite conocer cuál es la localización más correcta para la toma de muestra; en general, se prefiere en la periferia del tumor activo, evitando las zonas reactivas y el centro necrótico (24).

La localización de la biopsia debe seguir siempre el trayecto de la cirugía definitiva. Esto es clave para el tratamiento del tumor, puesto que una biopsia inadecuada puede complicar una correcta resección conservadora de extremidad, incluso hacerla inviable teniendo que recurrir a la amputación como única alternativa. Siempre se debe realizar en un centro experto en sarcomas y, a ser posible, en el mismo en el que vaya a ser tratado definitivamente el paciente. La MSTS en 1996 publicó un análisis retrospectivo (25) en el que se valoraron 329 biopsias realizadas en centros no expertos, obteniéndose los siguientes resultados: 8,2% de errores importantes en el diagnóstico; 10,3% de biopsias no representativas; 17,3% de problemas con la herida quirúrgica; en 18,2% se modificó el plan quirúrgico óptimo; 4,5% de amputaciones innecesarias; 8,5% de pronóstico adverso por biopsia inadecuada.

Existen distintos tipos de biopsias: abiertas o percutáneas. Dentro de las percutáneas podemos diferenciar PAAF (punción aspiración con aguja fina) y la BAG (punción aspiración con aguja gruesa) (26).

En muchos centros se continúan realizando biopsias abiertas de forma rutinaria, pero nuestra experiencia nos hace creer que es más idónea la realización de biopsias percutáneas siempre que sea posible. Hemos analizado la presencia de contaminación en el trayecto de biopsia, así como la incidencia de recidiva local en 180 sarcomas (óseos y de partes blandas), comparando aquellos casos en los que se realizó biopsia abierta o percutánea (27). De los 180 casos analizados, 21 presentaron un trayecto de biopsia contaminado (12%); de estos, 20 se correspondían con biopsias abiertas (32%) frente a 1 caso en el que se había realizado una biopsia percutánea (0,8%). La contaminación del trayecto de biopsia fue más frecuente en los SPB en comparación con los sarcomas óseos: 17% frente a 5%. Y en cuanto a la supervivencia de enfermedad local, la media fue de 107 meses en aquellos con un trayecto de biopsia negativo frente a 11 meses en aquellos en los que el trayecto de biopsia estaba contaminado (27). Por tanto, la biopsia abierta se asocia a un mayor riesgo de siembra tumoral y esto a su vez a un mayor riesgo de recurrencia local de la enfermedad. En nuestra opinión, la biopsia percutánea con BAG Tru-Cut 14G (26,28,29) es el método preferido para obtención de la muestra histológica en SPB (Fig. 1).

MÁRGENES QUIRÚRGICOS

La resección quirúrgica del tumor es la base del tratamiento de los SPB. La cirugía con márgenes positivos

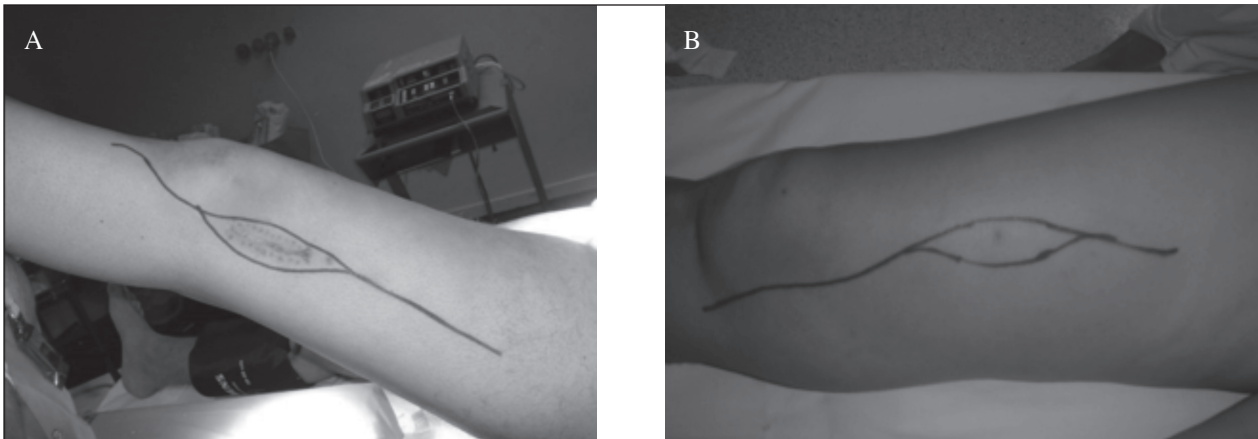


Fig. 1. La incisión definitiva de la cirugía ortopédica oncológica debe reseca todo el trayecto de la biopsia previa, ya sea una biopsia incisional (A) o una biopsia percutánea (B).

tiene unas graves consecuencias, duplicándose el riesgo de recidiva local (28% vs. 15%) e incrementándose hasta un 60% en el riesgo de fallecer por el sarcoma (29% vs. 18%), respecto a una cirugía con márgenes amplios (30).

Para tratar de evitar esta situación, hay que evaluar si para conseguirlo se puede realizar una cirugía conservadora del miembro o bien es indispensable su amputación. Equivalentemente, se debe evaluar si tras la reconstrucción del miembro, este será funcional, pues en caso contrario se debería valorar la amputación.

Para plantear una cirugía conservadora, se deben cumplir los siguientes requisitos:

- El paciente no debe tener más riesgo de recidiva local que con una amputación.
- La reconstrucción debe ser viable en términos de supervivencia de la extremidad.
- La reconstrucción debe tener un bajo riesgo de complicaciones que pudiesen interferir, retrasar o contraindicar las terapias adyuvantes posoperatorias.
- La funcionalidad de la reconstrucción debe ser mejor o al menos igual que la de la amputación.
- Si hay dudas respecto a conseguir el margen amplio tras las terapias neoadyuvantes, se debería plantear la amputación y así disminuir el riesgo de recidiva local y metástasis.

La cirugía conservadora del miembro tiene dos fases, que son: la resección oncológica del tumor y la reconstrucción ósea y de las partes blandas, según esté indicado en cada caso.

La primera fase no debe estar condicionada por la reconstrucción de la extremidad. La extirpación quirúrgica con márgenes amplios del tumor primario es el componente esencial del tratamiento para prácticamente todos los pacientes con SPB en extremidades. Actualmente, en un alto porcentaje de los casos, la resección del tumor con márgenes quirúrgicos adecuados es posible, a la vez que se preserva la funcionalidad de la extremidad. Sin embargo, la amputación primaria puede ser la mejor alternativa en

un pequeño subconjunto de pacientes, como se verá más adelante.

Los márgenes quirúrgicos oncológicos se definen como: intralesional, marginal, amplio y radical. Los márgenes intralesional y marginal son inaceptables en el tratamiento de los sarcomas de partes blandas, ya que la tasa de recidiva local y el riesgo de desarrollar enfermedad a distancia son muy altos. Es importante destacar que las terapias coadyuvantes (quimioterapia o radioterapia) no mejoran el pronóstico en los pacientes con márgenes inadecuados. En un estudio de 95 pacientes tratados con radioterapia tras resección con márgenes inadecuados y adecuados, el control local del tumor fue de 47% frente a 87%, respectivamente (31). Como excepción a lo anterior indicar que, en determinados lipomas atípicos de un gran volumen, se acepta un margen marginal, dada la baja agresividad de este tumor.

Los márgenes quirúrgicos representan la variable más importante para el control local. Sin embargo, se desconoce el grosor exacto del margen negativo óptimo. La cantidad exacta de tejido normal necesaria para un margen “adecuado” no está bien definida y probablemente dependa del tipo de tejido. Por consenso, en SPB los dos tipos de márgenes recomendados para la correcta resección son el amplio y el radical.

Se considera margen amplio a aquel que es mayor de 1 cm en todos sus límites entre el tumor y el margen final de resección o aquel que a pesar de ser menor de 1 cm (de 1 mm a 1 cm) presenta barreras anatómicas que lo separan del tumor.

Las barreras anatómicas son una serie de estructuras que por su características histomorfológicas presentan una mayor resistencia a la penetrabilidad por parte del tumor, como son: la *fascia muscular* (Fig. 2); la *adventicia* (Fig. 3) y, en el caso de que sea imposible la disección segura de la adventicia, se recomienda realizar resección vascular y *bypass* vascular; el *periostio*, pero si es imposible su disección y separación segura es mejor incluir el hueso en

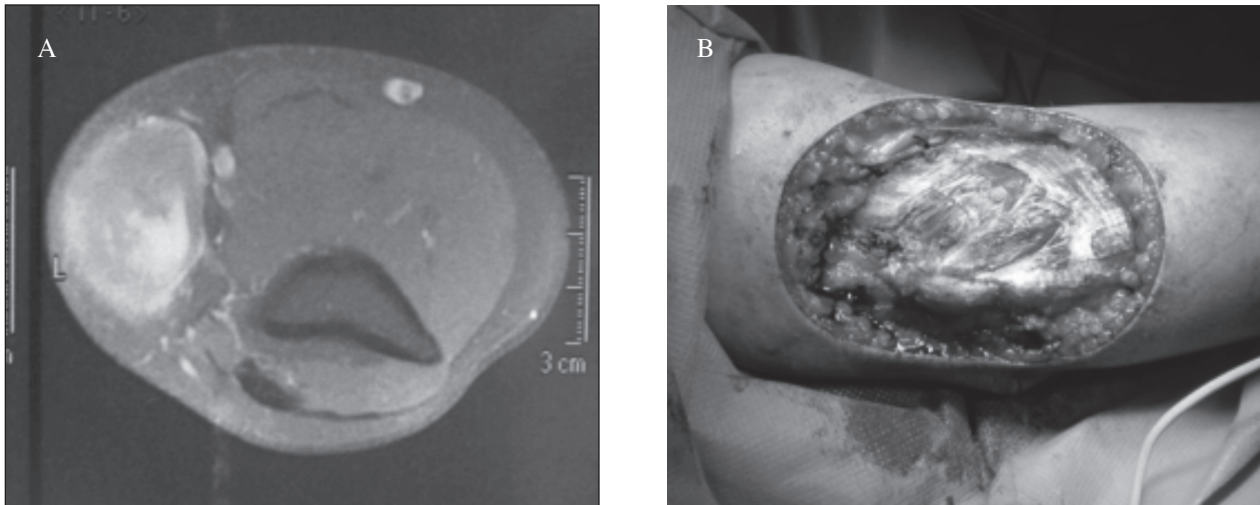


Fig. 2. Paciente varón de 39 años. Resección tumoral amplia que incluye como barrera anatómica la fascia muscular (A). Leiomioma subcutáneo (B).

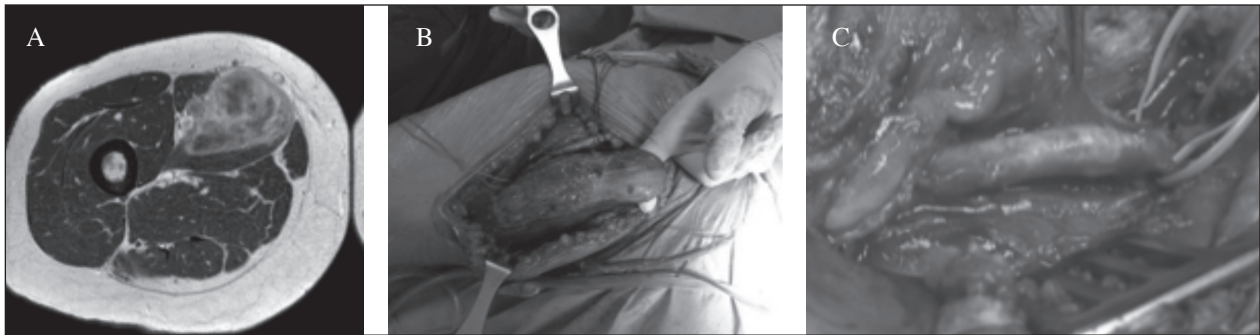


Fig. 3. Paciente mujer de 62 años. Mixofibrosarcoma compartimento antero-medial adyacente al paquete vascular y tras quimioterapia neoadyuvante (A). Se realiza resección amplia (B), que incluye como barrera anatómica la adventicia (C).

su totalidad o parcial, teniendo como barrera la cortical del hueso (Figs. 4-6); y, por último, el *epineuro* (32).

Existen zonas anatómicas que son extracompartimentales y que por definición no tienen barreras anatómicas y, por lo tanto, es difícil la obtención de un margen amplio mayor de 1 cm o menor de 1 cm. Estas zonas extracompartimentales son: cuello, el espacio paraespinal, el espacio periclavicular, la axila, las fosas antecubital y poplítea, la mano, el tobillo y el pie.

El margen radical es la resección de todo el compartimento y, por lo general, solo puede conseguirse mediante la amputación del miembro.

REQUISITOS Y RECOMENDACIONES DE LA TÉCNICA QUIRÚRGICA

En caso de que se desee realizar isquemia del miembro, esta se debe efectuar por elevación (8-10 minutos) y posteriormente inflar el manguito de isquemia. No se

recomienda realizar la expresión del miembro con venda de Smarch, por riesgo de diseminación tumoral.

La herida quirúrgica debe ser realizada de forma longitudinal al eje del miembro y no se deben hacer incisiones transversales. El manejo o manipulación de los tejidos durante la cirugía debe ser lo más atraumático posible.

Si se ha realizado una incisión previa (biopsia o resección inadecuada), se debe resecar todo el trayecto de la biopsia (Fig. 1) y valorar que si tras la resección previa con una incisión inadecuada se puede realizar una cirugía conservadora o no.

La resección debe realizarse por fuera de la pseudocápsula tumoral (tejido reactivo con infiltración tumoral que rodea al tumor), con un margen adecuado resecano tejido no involucrado.

Tras la resección del tumor:

- Si se ha colocado un manguito de isquemia, se debe soltar y realizar una hemostasia cuidadosa, previo al cierre definitivo de la herida quirúrgica.

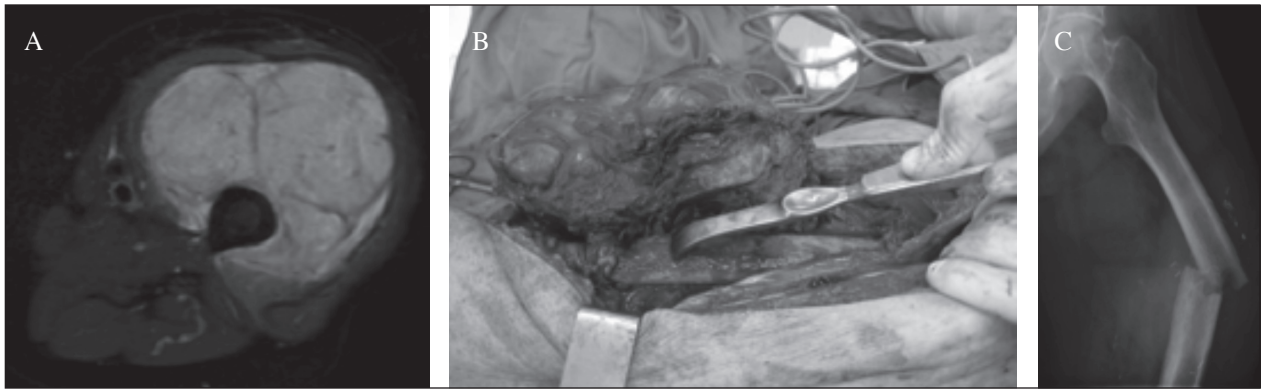


Fig. 4. Varón de 77 años con sarcoma pleomórfico, que rodea la diáfisis del fémur (A). Resección amplia, con barrera anatómica de periostio (B). Tras la radioterapia posoperatoria sufre fractura patológica (C).

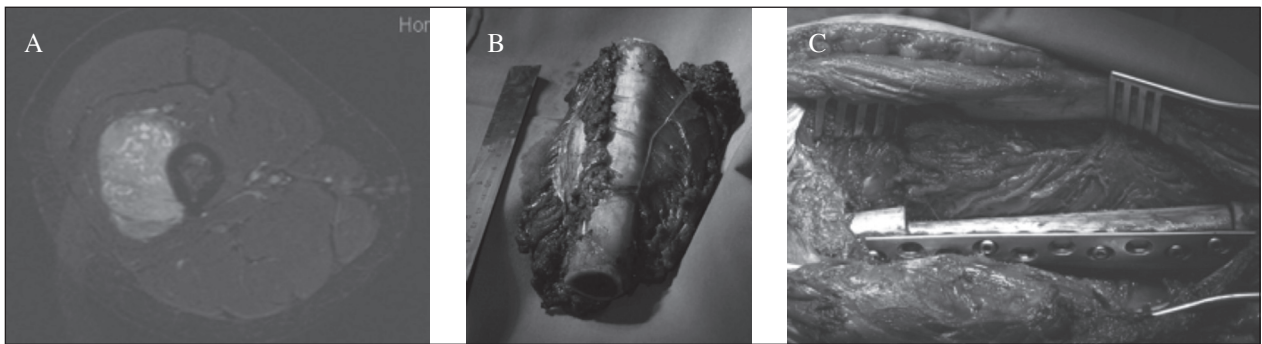


Fig. 5. Mujer de 18 años. Sarcoma de Ewing extra-esquelético, adyacente al fémur (A), que en la resección amplia se incluye una resección intercalar del fémur (B) y reconstrucción con aloinjerto intercalar (C).




Fig. 6. Paciente varón, de 48 años, con sarcoma de partes blandas (sarcoma de la vaina de los nervios [malignant peripheral nerve sheath sarcoma / MPNST]), adyacente al humero (A), que como barrera anatómica se utilizó la cortical del humero (B), realizando una resección intercalar hemicortical y reconstrucción aloinjerto intercalar hemicortical (C).

- Cambio de guantes y de todo el instrumental quirúrgico.
- Realizar biopsias intraoperatorias de las zonas más conflictivas y dudosas.
- Dejar *clips* vasculares de titanio en las zonas más dudosas, con el objetivo de ayudar a la planificación posterior de la radioterapia. Estas zonas deben ser explicadas y descritas al oncólogo radioterapeuta.
- Revisar la pieza macroscópicamente con el anatómopatólogo y asistirlo en la orientación y en las zonas de duda.
 - Se debe marcar la pieza tumoral, describiendo claramente estas marcas en la hoja de anatomía patológica, tales como proximal, distal, medial, caudal, etc., con puntos de seda o grapas.

- Los drenajes se deberían mantener hasta que el débito sea menor de 30 cc/24 horas, sobre todo si el paciente ha tenido radioterapia preoperatoria o es candidato a radioterapia posoperatoria.

Reconstrucción y cobertura de partes blandas

Tras la correcta resección oncológica, se procede a reconstrucción de los tejidos blandos. En el caso de que fuera difícil o imposible, se debería replantear y cuestionar la indicación de la cirugía conservadora del miembro y valorar la amputación como primera opción. El lecho de implantación de los diferentes tipos de reconstrucción debe tener una buena vascularización y una apropiada cobertura muscular, para minimizar los riesgos asociados a la utilización de terapias coadyuvantes (Fig. 7).

Las técnicas más sencillas de cirugía plástica son la cobertura simple o los injertos cutáneos, pero los más utilizados son los colgajos locales (colgajos de perforante) o a distancia. El colgajo a distancia es el uso de un tejido con finalidad reconstructiva obtenido de un lugar distante de la zona a reconstruir. Se denominan colgajos pediculados cuando no se secciona su pedículo vascular para que alcancen el defecto, y colgajos libres en caso de que se deba seccionar el pedículo vascular para que alcancen el defecto (procedimiento que lleva asociado microcirugía vascular). En general, los colgajos libres son los que cubren mejor las expectativas en el tratamiento de los SPB, ya que tienen la ventaja de tener una vascularización propia, con un periodo de curación de herida breve, que posibilita una radioterapia o quimioterapia en los intervalos adecuados, minimizando las complicaciones inherentes a la cicatrización de la herida quirúrgica.

El uso de esfuerzos reconstructivos planificados ha reducido la incidencia de problemas graves de curación de heridas. Actualmente, la tasa de complicaciones está entre el 3-5% en la mayoría de las series (33,34).

Reconstrucción vascular

Es posible la reparación primaria de los ejes vasculares de las extremidades para evitar la amputación por afectación de un eje importante.

En ocasiones, es necesaria la resección de la adventicia de un vaso importante para alcanzar el margen amplio con una barrera oncológica, pero la resección del vaso en su totalidad puede estar indicada, y en ese caso es fundamental su reemplazo mediante sustitución autóloga o con material sintético (35).

Reconstrucción ósea

La reconstrucción ósea está ampliamente documentada en los sarcomas esqueléticos de las extremidades. Estos principios son superponibles a los SPB, cuando para conseguir un margen amplio hay que recurrir a una resección ósea. La posterior reconstrucción seguirá los mismos principios que en los sarcomas óseos.

La barrera anatómica del periostio se considera un margen adecuado, pero la desperiostización de la zona adyacente al tumor puede incrementar el riesgo de fractura patológica en caso de que el paciente requiera radioterapia posterior (Fig. 4) (36). Con las nuevas técnicas de radioterapia este riesgo ha disminuido. En un estudio retrospectivo de 3.634 pacientes con SPB de extremidades inferiores que fueron tratados con radioterapia y cirugía, hubo 27 fracturas en 23 pacientes; el análisis multivariable reveló que las fracturas posradiación se asociaban a la edad (mayor de 55 años: $p=0,004$) y al uso de altas dosis de radioterapia (60 o 66 Gy: $p=0,0007$) y el efecto de la desperiostización durante la cirugía no fue significativo (37). El enclavado profiláctico intramedular femoral también puede reducir el riesgo de fracturas en pacientes susceptibles, aunque se debe estudiar caso por caso y valorar el tipo y la dosis de radioterapia, así como el nivel de actividad del paciente (38).

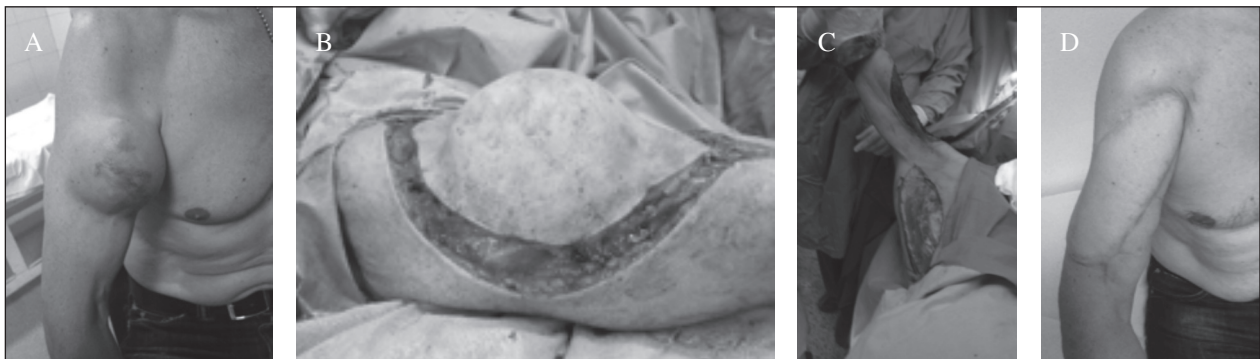

Fig. 7. Paciente varón de 56 años. Leiomyosarcoma cara anterior brazo (A). Resección amplia, con barrera anatómica de la fascia muscular (B) y con reconstrucción con colgajo local de músculo dorsal ancho (C y D).

Existen diferentes alternativas para la reconstrucción ósea, como son los autoinjertos, las endoprótesis, los aloinjertos o combinaciones de ellos (39). La decisión entre un procedimiento u otro depende de factores relacionados con el tumor, con el paciente, así como con la experiencia del cirujano ortopédico oncológico.

Reconstrucción neural

Los grandes nervios por lo general pueden ser conservados, pues es difícil que sean invadidos por el tumor y además la vaina neural (epineuro) sirve de barrera anatómica (40).

Los injertos neurales se utilizan muy poco en los adultos y menos en campos irradiados o que se van a irradiar. Los grandes nervios del miembro inferior, como el nervio ciático, pueden ser sacrificados si es necesario, y la función del miembro es aún posible utilizando ortesis y teniendo una adecuada protección de la piel plantar para evitar las úlceras de presión (41).

AMPUTACIÓN

En ocasiones, la amputación primaria puede ser la única alternativa razonable para el tratamiento de un SPB. Esto puede deberse a la imposibilidad de conseguir un margen amplio con la cirugía conservadora o aquellos casos en los que para conseguir ese margen amplio la funcionalidad del miembro quedaría comprometida (42).

Las indicaciones actuales para la amputación primaria para el SPB incluyen enfermedad distal con una resección amplia que va a comprometer la funcionalidad de la extremidad; para una enfermedad masiva de manera que no se puede lograr un miembro funcional después de la resección; la necesidad de resección de ciertos nervios principales (p. ej., plexo braquial); o perfusión tisular severamente comprometida debido a la edad, arteriopatía periférica u otras comorbilidades.

Cuando existe imposibilidad de hacer una resección con márgenes amplios o imposibilidad para reconstrucción que pueda contraindicar una cirugía conservadora, se deben valorar las terapias neoadyuvantes preoperatorias (radioterapia o quimioterapia) en el comité multidisciplinar, con el objeto de facilitar que el sarcoma pueda ser resecado de forma adecuada y sin compromiso del margen quirúrgico.

De la misma manera, una localización inadecuada de la biopsia y una contaminación importante de las partes blandas tras su realización pueden hacer que la indicación más correcta de tratamiento sea la amputación, como ya se detalló al inicio del texto.

También puede plantearse en los pacientes con enfermedad diseminada en la que la cirugía conservadora del miembro no es viable y es necesario un tratamiento palia-

tivo para el dolor o desde el punto de vista higiénico en tumores exofíticos. Otras indicaciones de amputación surgen cuando es necesaria la resección de grandes nervios, como es el plexo braquial o tejidos muy comprometidos, no solo por el tumor, sino también por la edad, por complicaciones de la circulación periférica (mal estado de la piel, úlceras varicosas, etc.) u otras comorbilidades.

Por otra parte, están aún por demostrar las ventajas psicológicas de la cirugía conservadora comparada con la amputación (20), por lo que no hay indicar a la realización de una cirugía conservadora cuando no existan garantías de control local de la enfermedad.

Para las lesiones de las extremidades superiores, se puede realizar una amputación de un único radio (índice, medio, anular o meñique) con una pérdida de función relativamente pequeña y una cosmética aceptable. Una amputación del pulgar es más comprometedor desde un punto de vista funcional, pero se puede usar una polinización del dedo índice o una transferencia de tejido libre de dedo a pulgar dependiendo de la ubicación del tumor. Otros niveles de amputación, según la ubicación del tumor, incluyen la amputación por debajo o por encima del codo y la desarticulación del hombro. Las prótesis que imitan la función de la mano son insuficientes, pero esta es un área de investigación activa. Asimismo, se han desarrollado prototipos de prótesis de mano mioeléctricas que avanzan hacia la dotación de una función más completa.

Para las lesiones de las extremidades inferiores, las amputaciones estándar incluyen lesiones por debajo de la rodilla; en tobillo o pie, por encima de la rodilla; en lesiones grandes de la pantorrilla y desarticulación de la cadera por lesiones grandes de los muslos proximales. Para las amputaciones mayores, los pacientes adquieren una buena función con las prótesis actuales.

Hay que entender la amputación como una alternativa terapéutica útil para salvar la vida del paciente y otorgar a este de una buena función y calidad de vida. En ocasiones, puede ser la mejor opción y no debe ser entendida ni por el cirujano ni por el paciente como una derrota, sino como la opción más idónea para su caso.

DISCUSIÓN

El tratamiento de los SPB supone un reto constante para los especialistas oncológicos. La heterogeneidad de estos, así como la importancia de un plan estratégico de tratamiento, hace fundamental que sean tratados en un centro experto con Comité Multidisciplinar de Sarcomas con experiencia.

Gracias a los avances técnicos, radiológicos y en medicina oncológica (médica y radioterapia), la tasa de amputaciones ha descendido de forma drástica en las cuatro últimas décadas. A pesar de esto, la amputación sigue siendo la mejor opción terapéutica para determi-

nados pacientes. Es fundamental hacer hincapié en que la cirugía conservadora del miembro no debe aumentar el riesgo de recidiva local o enfermedad a distancia en comparación con la amputación; de ser esto así, se deberá optar por una cirugía radical.

CORRESPONDENCIA:

Eduardo J. Ortiz-Cruz
Servicio de Cirugía Ortopédica y Traumatología
Sección Tumores Óseos. Planta 3. Edificio Traumatología
Hospital Universitario La Paz
Paseo de la Castellana, 261
28046 Madrid
e-mail: ortizcruz@j@gmail.com

BIBLIOGRAFÍA

- Siegel RL, Miller KD, Jemal A. Cancer statistics, 2018. *CA Cancer J Clin* 2018;68:7-30.
- Barrientos-Ruiz I, Serrano-Montilla J, Ortiz-Cruz EJ. Análisis de los costes de diagnóstico y tratamiento de los sarcomas de partes blandas en centros de referencia. *Rev Esp Ortop Traumatol* 2012;56(5):374-7.
- Gustafson P, Dreinhöfer KE, Rydholm A. Soft tissue sarcoma should be treated at a tumor center. A comparison of quality of surgery in 375 patients. *Acta Orthop Scand* 1994;65:47-50.
- National Collaborating Centre of Cancer. Guidance on Cancer Services: Improving outcomes for people with sarcoma. Systematic review. National Institute for Health and Clinical Excellence (NICE). 2006.
- Rosenberg SA, Tepper J, Glatstein E, et al. The treatment of soft-tissue sarcomas of the extremities: prospective randomized evaluations of (1) limb-sparing surgery plus radiation therapy compared with amputation and (2) the role of adjuvant chemotherapy. *Ann Surg* 1982;196(3):305-15.
- Williard WC, Hajdu SI, Casper ES, et al. Comparison of amputation with limb-sparing operations for adult soft tissue sarcoma of the extremity. *Ann Surg* 1992;215(3):269-75.
- Phemister DB. Conservative surgery in the treatment of bone tumors. *Surg Gynecol Obstet*. 1940; 70:355-364.
- Enneking WF. History of orthopedic oncology in the United States: progress from the past, prospects for the future. *Cancer Treat Res* 2009;152:529-71.
- Parish FF. Treatment of bone tumors by total excision and replacement with massive autologous and homologous grafts. *J Bone Joint Surg* 1966;48(5):968-90.
- Cortes EP, Holland JF, Wang JJ, et al. Amputation and adriamycin in primary osteosarcoma. *N Engl J Med* 1974;29:998-1000.
- Hudson TM, Haas G, Enneking WF, et al. Angiography in the management of musculoskeletal tumors. *Surg Gynecol Obstet* 1975;141:11-21.
- Hounsfield GN. Computerized transverse axial scanning (tomography). 1. Description of system. *Br J Radiol* 1973;46(552):1016-22.
- Ambrose J. Computerized transverse axial scanning (tomography). 2. Clinical application. *Br J Radiol* 1973;46(552):1023-47.
- Subramanian G, McAfee JG. A new complex of 99m Tc for skeletal imaging. *Radiology* 1971; 99:192-6.
- Enneking WF, Shirley PD. Resection-arthrodesis for malignant and potentially malignant lesions about the knee using an intramedullary rod and local bone grafts. *J Bone Joint Surg Am* 1977;59(2):223-36.
- Mankin HJ, Fogelson FJ, Thrasher AZ, et al. Massive resection and allograft transplantation in the treatment of malignant bone tumors. *N Engl J Med* 1976;294(23):247-55.
- Marcove RC, Lewis MM, Rosen G, et al. Total femur and total knee replacement. A preliminary report. *Clin Orthop Relat Res* 1977;(126):147-52.
- Rosen G, Marcove RC, Caparros B, et al. Primary osteogenic sarcoma: the rationale for preoperative chemotherapy and delayed surgery. *Cancer* 1979;43(6):2163-77.
- Morton DL, Eilber FR, Townsend CM Jr, et al. Limb salvage from a multidisciplinary treatment approach for skeletal and soft tissue sarcomas of the extremity. *Ann Surg* 1976;184(3):268-78.
- Eilber FR, Mirra JJ, Grant TT, et al. Is amputation necessary for sarcomas? A seven-year experience with limb salvage. *Ann Surg* 1980;192(4):431-8.
- Sugarbaker PH, Barofsky I, Rosenberg SA, et al. Quality of life assessment of patients in extremity sarcoma clinical trials. *Surgery* 1982;91(1):17-23.
- Zimmer WD, Berquist TH, McLeod RA, et al. Bone tumors: magnetic resonance imaging versus computed tomography. *Radiology* 1985;155(3):709-18.
- Cohen MD, Weetman RM, Provisor AJ, et al. Efficacy of magnetic resonance imaging in 139 children with tumors. *Arch Surg* 1986;121(5):522-9.
- Alyas F, James SL, Davies AM, et al. The role of MR imaging in the diagnostic characterisation of appendicular bone tumours and tumour-like conditions. *Eur Radiol* 2007;17(10):2675-86.
- Mankin HJ, Mankin CJ, Simon MA. The hazards of the biopsy, revisited. Members of the Musculoskeletal Tumor Society. *J Bone Joint Surg Am* 1996;78(5):656-63.
- Ortiz-Cruz EJ, Peleteiro-Pensado M, Barrientos-Ruiz I, et al. Técnicas de la biopsia correcta en el aparato locomotor/The correct biopsy technique in muscle-skeletal tumors. *Rev Latinoam Cir Ortop* 2016;1(1):26-36.
- Barrientos-Ruiz I, Ortiz-Cruz EJ, Serrano-Montilla J, et al. Are Biopsy Tracts a Concern for Seeding and Local Recurrence in Sarcomas? *Clin Orthop Relat Res* 2017;475(2):511-8.
- Saifuddin A, Clarke AW. Biopsy of Bone and Soft Tissue Sarcomas. In: Bentley G, editor. *European Surgical Orthopaedics and Traumatology* 2014. p. 3996-4014.
- Moore TM, Meyers MH, Patzakis MJ, et al. Closed biopsy of musculoskeletal lesions. *J Bone Joint Surg Am* 1979;61(3):375-80.
- Gronchi A, Lo Vullo S, Colombo C, et al. Extremity soft tissue sarcoma in a series of patients treated at a single institution: local control directly impacts survival. *Ann Surg* 2010;251(3):506-11.
- Gustafson P, Dreinhöfer KE, Rydholm A. Soft tissue sarcoma should be treated at a tumor center. A comparison of quality of surgery in 375 patients. *Acta Orthop Scand* 1994;65:47-50.
- Kawaguchi N, Matumoto S, Manabe J. New method of evaluating the surgical margin and safety margin for musculoskeletal sarcoma analyzed on the basis of 457 surgical cases. *J Cancer Res Clin Oncol* 1995;121(9-10):555-63.
- Baldini EH, Lapidus MR, Wang Q, et al. Predictors for major wound complications following preoperative radiotherapy and surgery for soft-tissue sarcoma of the extremities and trunk: importance of tumor proximity to skin surface. *Ann Surg Oncol* 2013;20(5):1494-9.
- Rosenberg LA, Esther RJ, Erfanian K, et al. Wound complications in preoperatively irradiated soft-tissue sarcomas of the extremities. *Int J Radiat Oncol Biol Phys* 2013;85(2):432-7.
- Ghert MA, Davis AM, Griffin AM, et al. The surgical and functional outcome of limb-salvage surgery with vascular reconstruction for soft tissue sarcoma of the extremity. *Ann Surg Oncol* 2005;12(12):1102-10.
- Gortzak Y, Lockwood GA, Mahendra A, et al. Prediction of pathologic fracture risk of the femur after combined modality treatment of soft tissue sarcoma of the thigh. *Cancer* 2010;116(6):1553-9.
- Holt GE, Griffin AM, Pintilie M, et al. Fractures following radiotherapy and limb-salvage surgery for lower extremity soft tissue

- sarcomas. A comparison of high-dose and low-dose radiotherapy. *J Bone Joint Surg Am* 2005;87(2):315-9.
38. Pak D, Vineberg KA, Griffith KA, et al. Dose-effect relationships for femoral fractures after multimodality limb-sparing therapy of soft-tissue sarcomas of the proximal lower extremity. *Int J Radiat Oncol Biol Phys* 2012;83(4):1257-63.
 39. Mankin HJ, Ortiz-Cruz EJ, Bibiloni J. Long-term results and future of the bone allografts. *Revista de Ortopedia y Traumatología Española* 1996;40:614.
 40. Clarkson PW, Griffin AM, Catton CN, et al. Epineural dissection is a safe technique that facilitates limb salvage surgery. *Clin Orthop Relat Res* 2005;438:92-6.
 41. Ortiz-Cruz EJ, Gebhardt MC, Jennings C, et al. The results of intercalary allograft after resection of tumors. A long-term follow-up study. *J Bone Joint Surg Am* 1997;79(1):97-106.
 42. Ortiz Cruz EJ, Serrano Montilla J. Tratamiento quirúrgico del tumor primario en los sarcomas de partes blandas. *Rev Can* 2001;25(6).